К-10469
250846

Известия Крымского пед. ин-та.

1938 т. 7.

ANNALES DE L'INSTITUT PÉDAGOGIQUE EN CRIMÉE

К-10469

ИЗВЕСТИЯ
ЫМСКОГО ПЕДАГОГИЧЕСКОГО ИНСТИТУТА
имени М. В. ФРУНЗЕ

Том VII

Ответственный редактор сборника М. С. ШАЛЫТ

M. V. FRUNZE adьna
RЬM PEDAGOGIJ INSTITUTЬNЬN
IZVESTIJELERI

Tom VII

К-10469
Центральна Наукова
БІБЛІОТЕКА при ХДУ
Інв. № 250846
К
250846
Т. VII
БИБЛИОТЕКА АКАДЕМИИ
ИСТ. ФИЛОС. ФИЛОЛ.

ГОСУДАРСТВЕННОЕ ИЗДАТЕЛЬСТВО КРЫМ. АССР
1 9 3 8

Проф. В. В. Бобин

гомическое исследование иннервации мочевого пузыря (нервы мочевого пузыря кролика)

Введение

оф. Вунд в своем курсе физиологии в 1867 г. писал: „Анато-
до сих пор есть главным образом анатомия человека, но чем
анатомия и физиология делаются самостоятельными науками,
щутительнее становится сознание необходимости сравнительного
ния организмов".

яд ли кто-либо в настоящее время сомневается в справедливости
слов—сравнительное изучение организмов сделалось научным
лом. Анатомия есть широкая биологическая наука, но тем не
остается еще громадное количество вопросов, не исследованных
ительно-анатомически, есть целые области, которые затронуты
о частично, чрезвычайно мало систематических руководств по ана-
отдельных животных. Анатомическое описание такого необходи-
лабораторного животного, мученика науки, как кролик, имеется в
звестного курса Краузе (*Krause,* 1868-1884) и мало чем отличаю-
работы Гергарда (*Gerhardt,* 1908). На русском языке мы имеем
о практическое переводное руководство Паркера (1904) и неболь-
книгу для слушателей курсов по животноводству Бобринского(1932).
е те области, которые разрабатываются попутно, иногда стра-
значительными пробелами. К таким вопросам принадлежит и
с о нервах мочевого пузыря, хотя о путях иннервации писалось
ьно много. Недостаточной разработке этого вопроса способство-
еще то обстоятельство, что исследователи применяли либо гис-
ические методы, либо грубо анатомические, какими является
самая тщательная препаровка нервов. Область „пограничного
ия", по терминологии акад. В. П. Воробьева,—переход от ясно ви-
х невооруженным глазом нервных стволов, ганглиев, сплетений к
йшим их разветвлениям до пределов исследуемых уже под микро-
м, представляет значительную методическую трудность и еще
не была исследована.

1902 г. проф. А. С. Догель предложил испытанный им метод
ха прижизненной окраски нервов метиленовой синью, а в 1910 г.
. В. П. Воробьев, применивший метиленовую синь для целостной

окраски полых органов и работавший уже несколько лет э тодом, дополнил его предложенным им „методом просвечи который дал возможность при проходящем свете под биноку лупой Цейсса или Лейтца дифференцировать весь ход окра метиленовой синью нервных стволов, начиная от крупных, в простым глазом, до мельчайших разветвлений и микроскопи ганглиев. Этим методом исполнена вторая часть настоящей р Первая часть „Подходящие пути“ сделана путем детальной преп под лупой нервных стволов и сплетений, предварительно прос ных и выявленных 1—2% раствором муравьиной кислоты, с уда отпадающей разбухшей клетчатки по методу „бьющей капли“.

Начав свои исследования в 1920 г., я в 1924 г. напечатал в „ ском научно-медицинском вестнике“ предварительное сообщен 1930 г. в „Les archives d'anatomie, d'histologie et d' embriologie“ (*Stra* появилась моя статья: „Recherche sur les nervs de la vessie“, излаг основные данные проделанной работы. В последние годы (1935 Симферополе я снова пересмотрел этот вопрос, приняв во вн новую литературу, в частности, работы Волынского (*Wolhynsk* и другие источники, касающиеся вегетативной иннервации внут органов. Эти все данные и изложены в настоящем исследовани

Симпатическая и парасимпатическая нервная система

Так как мочевой пузырь получает иннервацию из цереброспин и вегетативной систем, то мы изложим сначала, что в настоящее нужно понимать под этой последней системой и каково взаимоот ние симпатической, парасимпатической и стеночной систем самих ор

Симпатическая система—названа так *Winslow'ом* и действит проявляется „содружественно при волнении, радости и печал тельностью и желез, и сосудов, и кишечника, и мочевого пузыр „жизненную нервную систему“, — говорит *Müller*,—нельзя обоз только симпатической, так как анатомы называют симпатической ко 2 нервных ствола, идущих впереди позвоночника от чере крестца. Ленгли (*Langley*) и с ним английская школа обозн жизненную нервную систему—автономной, как почти независим цереброспинальной нервной системы. Она распадается на неск подгрупп: пограничный ствол, превертебральные ганглии и св симпатическая система в узком смысле; парасимпатическая систе противопоставляется, она включает иннервацию сфинктора pu и oro-analn'ую висцеральную систему. Последняя распадается на *барную и сакрально-автономную* систему. Для Ауэрбаховского и снеровского сплетения требуется особое название „Enteric sy *Eppinger* и *Neß* противопоставляют симпатической системе сис *n.* vagus'a, но они причислили к vagus и другие висцеральные которые ни физиологически, ни, тем более, анатомически к не принадлежат (*Müller*).

Лучше всего будет назвать, говорит Мюллер (*Müller*), оба п ничные ствола с ганглиями и волокнами, исходящими оттуда,

превертебральными ганглиями (plexus solaris)—симпатической системой; краниально-автономной же системой нужно называть волокна для n. n. ciliares и sphincter pupillae, выходящие из среднего мозга вблизи ядра n. oculomotorii, висцеральное ядро vagus'a на дне 4 желудочка, центры вазодилататоров, слезных и слюнных желез в продолговатом мозгу. Сакрально-автономная система: все пути, выходящие из нижней сакральной части спинного мозга (nervus pelvicus),—для тазовых и половых органов.

Краниальная и сакральная автономные системы функционально противополагаются sympathicus—их следует объединить под названием парасимпатической системы.

К парасимпатической системе нужно причислить пути вазодилататоров. Нервные аппараты полостных органов: гортани, желудочно-кишечного тракта, уретры, пузыря и, главным образом, сердца нужно соединить под одним названием.

Название, данное Ленгли „Enteric system", не принимает во внимание сердце (Мюллер). *Heubner* называет „висцеральной системой" нервную систему этих органов, но часто этим названием обозначают вообще всю вегетативную нервную систему. Мюллер же думает, что лучше всего назвать стеночной нервной системой (Wandnervensystem) или juxta и intramural'ная нервная система.

Совокупность всех ганглиозных групп, лежат ли они вне или внутри цереброспинальной системы, и все нервные волокна, иннервирующие гладкую мускулатуру, сердце и железы, лучше всего назвать „вегетативной" или „жизненной" нервной системой—как управляющей вегетативными, т. е. необходимыми для жизни функциями.

Эмбриональное развитие. Развивается вегетативная нервная система из эктодерма. Кунц на эмбрионах разных видов животных доказал, что только удаление вентральной части мозговой трубки влечет за собою неразвитие в этом месте симпатического нерва. Удаление задних корешков и спинальных ганглиев не влечет за собою неразвития симпатического нерва.

Большинство клеток происходит из интермедиарной части стенки медулярной трубки, а только малая часть выходит из спинальных ганглиев. Клетки мигрируют вдоль спинальных нервов к симпатическим эмбриональным закладкам, чтобы там образовать клеточные скопления. Из этих сначала беспорядочно лежащих по обе стороны аорты клеточных скоплений образуется, путем постепенной группировки в отдельные ганглии, пограничный ствол, который остается посредством rami communicantes связанным со спинным мозгом. Превертебральные ганглии берут свое начало от пограничного ствола таким образом, что клетки идут вдоль аорты, главным образом, к надпочечным закладкам. Следовательно, они стоят в прямой генетической связи с пограничным стволом. Мюллер и Свен Ингвар *(Sven Ingvar)* полагают наоборот, что симпатические ганглии образуются из спинальных ганглий.

Кунц мог доказать, что интра- и юкстамуральные сплетения органов образуются независимо от развития пограничного ствола.

Если препятствовать развитию симпатического нерва оперативно— они развиваются, если удалять блуждающий нерв—не развиваются.

Следовательно, Enteric или vagus plexus образуется из узлов блуждающего нерва, и идет миграция клеток периферически по блуждающему нерву и по стенкам заднего мозга. Позднее не исключается участие и пограничного ствола в образовании этих сплетений (*Müller*).

Анатомия и гистология вегетативной нервной системы. Физиологически симпатическая и парасимпатическая нервная система—термины, получившие всеобщее признание. Строго анатомически так делить не приходится.

Рассмотрим сначала анатомию пограничного ствола. Пограничный ствол, через который идут все симпатические пути, лежит по обе стороны от позвоночника. Он простирается от основания черепа до крестца и представляет собою ряд узлов, величиною с горошину, связанных между собою интернодиальными ветвями. Кроме того, существует соединение между пограничным стволом и спинным мозгом, это—rami communicantes. У человека в шейной части три ганглия: верхний, непостоянный средний и соединяющийся с первым и даже со вторым грудным нижний, образующий звездчатый узел тутовидной формы (Мюллер).

Верхний узел посылает соединительные ветви к 9, 10 и 12 паре черепномозговых нервов. В этот ганглий входит снизу симпатический нерв, который нужно считать, как большой—ramus communicans albus. От него идут вверх постцеллюлярные нити, которые вокруг внутренней сонной артерии образуют сонное сплетение и, таким образом, вступают в черепную полость.

От среднего шейного узла идет нерв к сердцу. Соединение этого узла с звездчатым часто двоякое: один ствол идет вентрально, другой дорзально от подключичной артерии. Это петлеобразное образование носит название петли Вьессени. От звездчатого узла берет начало нижний сердечный нерв (Мюллер).

Симпатический нерв связан со спинальными нервами латерально rami communicantes; медиально берут начало волокна для сосудов и органов. К сегментальным артериям идут тончайшие волокна.

Nervus splanchnicus берет начало от грудных узлов, из их rami communicantes. Различают splanchnicus maior, начинающийся между 6—9 сегментами и splanchnicus minor—от 10—12. Оба они идут вниз и входят в солнечное сплетение, отдав ветви к сплетениям почек и надпочечников.

После прохождения через диафрагму начинается после грудной брюшная часть симпатического нерва. Число ганглиев меняется. Крестцовая часть состоит из трех отдельных ганглиев, к которым присоединяется один большой непарный копчиковый ганглий. Из превертебральных ганглиев солнечный узел лежит среди солнечного сплетения и имеет изменчивую форму; туда входят n. n. Splanchnici; правый блуждающий нерв посылает одну ветвь. Различают верхнебрыжеечный и нижнебрыжеечный узлы, которые лежат на месте отхождения

нижнебрыжеечной артерии и, вследствие отношения к почкам и мочевому пузырю, иногда носят название пузырно-почечного узла (Мюллер). Для тазовых органов от нижнебрыжеечного узла идет n. hypogastricus из крестцового сплетения n. parasympatique pelvien (pelvicus) французских анатомов.

ПЕРВАЯ ЧАСТЬ

Подходящие пути

Литература

Описывая строение мочевого пузыря у кролика, Краузе (*Krause*) говорит: „Мочевой пузырь очень тонкостенен, при наполнении он приподнимает прямую кишку вверх и в этом случае принимает форму груши, хотя тупой конец или верхушка заостряется в urachus. От верхушки пузыря мочевой ход в plica vesicalis media доходит до пупка. Plicae vesic. later. для превратившихся в связки остатков пупочных артерий плоски; plicae rectovesicales у самцов, напротив, резко выступают. Пузырные артерия и вена, правая и левая, идут вверх по наружным боковым поверхностям его стенок и анастомозируют у верхушки. Нервы пузыря: в подслизистой этой ткани находится нервное сплетение, снабженное узлами“.

Этими краткими замечаниями Краузе и ограничивается при описании нервов мочевого пузыря; что касается подходящих нервов, то он говорит о них, описывая крестцовое сплетение и симпатический n. hypogastricus.

Пузырь соединен со спинным мозгом двумя нервными путями: один верхний путь идет через нижний брыжеечный узел, другой в полости малого таза образуется крестцовыми нервами (Навроцкий и Скабичевский—*Navrotski* и *Skabitschewsky*). К описанию этих сплетений так, как они изложены у разных авторов, мы и перейдем.

Краузе описывает крестцовое сплетение следующим образом: „из передних крестцовых отверстий выступают передние ветви I—IV крестцовых нервов и образуют на передней поверхности крестцовой кости—крестцовое сплетение, которое состоит из I—IV ansae sacr. В образовании первой крестцовой петли принимает участие VII поясничный нерв, четвертой петли—первый копчиковый.

Из крестцового сплетения берут начало следующие нервные стволы: из I крестцовой петли—n. ischiadicus, часть n. n. pudendi. Из II петли—часть n. pudendi и n. n. haemorrhoidales medii. Из III—n. n. dorsales penis resp. clitoridis, n. haemorrhoidalis inferior. Из IV—n. n. coccigei.

1-й крестцовый нерв выходит между грушевидной мышцей и abductor caudae anticus, дает толстую ветвь к седалищному нерву и более слабую ветвь к первой крестцовой петле.

2-й крестцовый нерв—biradiatus прободает m. abd. caudae anticus, отдает одну ветвь к седалищному нерву, другую к срамному и, вероятно, нервный пучок к n. dorsalis penis. Срамной нерв происходит

из 2-й крестцовой петли, получает волокна из первой и направляется вниз сзади от musculus abd. caudae anticus по верхней поверхности внутренней срамной артерии, сначала располагаясь вместе с n. cutaneus femoris post., затем ниже и латерально от седалищной ости он идет дугообразно сверху вниз и вперед, проходя по наружной поверхности нижней части m. abd. caudae anticus далее, по внутренней поверхности нижней ветви лобковой кости он доходит, вместе с внутренней срамной артерией, до области под лобковым сращением, дает ветви к glandula Cowperi, rami scrotales (labiales) к задней поверхности мошонки и продолжается в виде n. dorsalis penis resp. clitoridis. N. dorsalis penis происходит тремя ветвями из II, III, IV крестцовых петель, идет от лобкового сращения по dorsum под соответствующей веной, по наружной поверхности артерии penis.

3-й крестцовый нерв выходит между m. abductor caudae anticus и flex. caudae, отдает nervus haemorrhoidalis или n. vesicalis inferior и uterinus и одну ветвь нерва n. dorsalis penis или clitoridis.

Nervi haemorrhoidales medii—несколько тоненьких веточек—происходят из второй и третьей крестцовых петель и идут в виде n. n. vesicales к пузырю, haemorr. к прямой кишке, у самок—в виде n. uterinus к матке. Последние поднимаются вверх по латеральной стенке наружной поверхности прямой кишки и влагалища, идут спереди от мочеточника и верхней пузырной артерии и верхней влагалищной артерии, происходящей от маточной, к mesometrium, образуют там сплетение, содержащее узлы и разветвляющееся в рогах матки.

4-й крестцовый нерв содержит одну ветвь к n. dorsalis penis resp. clitoridis и образует n. haemorrhoidalis inferior или rectovaginalis, проходит ниже и медиально от седалищной ости, прободает glandula analis и доходит до наружной стенки прямой кишки и кожи заднепроходного отверстия. У самки в наружной стенке нижней части влагалища его ветви также содержат много микроскопических узлов.

Таким образом, по Краузе, пузырь иннервируется n. n. vesicales, идущими в составе n. n. haemorrhoidales medii, которые происходят из II и III крестцовых петель: у самки, в интимной близости к ним, идет nervus uterinus, который проходит спереди мочеточника и артерии к mesometrium, где образует сплетение, разветвляющееся в рогах матки.

Если обратимся теперь к вопросу об отношении симпатической нервной системы к иннервации пузыря, то на стр. 355—357 у Краузе мы находим: „Plexus hypogastricus посылает многочисленные ветви, проходящие по задней пластинке мезометрия к верхней части маточного сплетения и к мочеточнику, особенно к ganglion uterinum, у самца существует непарный продолговатый ganglion hypogastricum. Он лежит спереди от arteria iliaca communis и соединен многочисленными веточками с ganglion mesentericum inferius; он отдает многочисленные ветви, проходящие вместе с нижней брыжеечной артерией к нижнему брыжеечному сплетению, и из своей нижней части отдает подчревный нерв—nervus hypogastricus.

Nervus hypogastricus—непарный, состоит из двух тесно скрепленных

ветвей, расходящихся книзу, и проходит по мезоректум спереди от артерии iliaca communis dextra, потом спереди вены по внутренней поверхности art. iliaca interna dextra, проходит вниз в малый таз, позади прямой кишки дает многочисленные ветви nervi haemorrhoidales superiores; его конечные разветвления находятся на семенных пузырьках и на нижней части обоих семявыносящих протоков. Plexus haemorrhoidalis проходит латерально по наружной поверхности прямой кишки, получает ветви от III и IV крестцовых нервов, равно как и от маточного узла и иннервирует прямую кишку.

В противоположность Краузе, Навроцкий и Скабичевский (1890 г.) описывают пузырное сплетение, как являющееся продолжением plexus hypogastrici, который, по их исследованиям, состоит из нервных волокон и маленьких узлов и лежит в рыхлой клетчатке по обе стороны от средней части прямой кишки. Более сильные нервные пучки этого сплетения имеют косое направление к оси прямой кишки, часть их оканчивается в стенках кишки, другая часть идет дальше и достигает мышечного слоя пузыря и мочеиспускательного канала. Указанные авторы устанавливают, что „нервы достигают пузыря исключительно со стороны шейки. Далее, описывая plexus hypogastricus, они говорят, что узлы этого сплетения ясно выделяются и видны при слабом увеличении; число их, приблизительно, от 20—30 на каждой стороне. Нервы этого сплетения происходят от II и III крестцовых нервов, в виде двух нервных стволиков, сначала лежащих вблизи друг от друга, затем расходящихся, разветвляясь на мелкие стволики в составе plexus hypogastricus. Первый крестцовый нерв участия в этом сплетении не принимает. Кроме того, от нижнебрыжеечного узла (нижней пары) отходят n. n. hypogastrici, которые спускаются в полость таза по обеим сторонам прямой кишки и принимают участие в образовании plexus hypogastrici. Эти нервы состоят из „серых нервных нитей и лежат под брюшиной, в виде двух довольно толстых, нервных стволиков. У кроликов (работа эта произведена на кроликах и кошках) от ganglion mesentericum inferius nervus hypogastricus отходит сначала общим нервным стволом, который дальше делится на две нервные нити и вступает по обеим сторонам прямой кишки в plexus hypogastricus. Из этого описания мы видим, что Навроцкий и Скабичевский не придерживаются разделения нервных сплетений Краузе, а устанавливают общее название plexus hypogastricus для той сети нервных волокон, снабженных узлами, которая располагается по сторонам прямой кишки в ее средней трети.

Такого представления держался, повидимому, знаменитый *Haller*, который в „Elementa physiologica“ в 1762 г. писал: „Ex hoc plexo (plexo hypogastrico) per ossis sacri anteriorem mediam que faciam in rectum intestinum rami eunt. Alii in unam vesica et uretheris ingressum... alii in uterum finiuntur“.

Что у авторов в описании нет единомыслия и наблюдаются значительные разногласия, можно убедиться по работе Я. И. Фалька (1913), который приводит подробно литературу, касающуюся иннервации

половых органов женщины. Так, например, английский анатом Ли (*Lee*) описывает gangl. utero-cervicale, в который входят с обеих сторон ветви от plexus hypogastricus и ветви от II и III крестцовых нервов, а от него отходят ветви к влагалищу, матке, мочеточнику, мочевому пузырю и прямой кишке.

Snow-Beeck совершенно отрицает существование цервикального узла матки и утверждает, что „ганглии, изображенные на рисунках Ли, представляют соединительную ткань или же просто есть место соединения многих нервов". Сам он описывает на том же самом месте, на котором находится ganglion utero-cervicale Ли, большое скопление нервов, составленное из ветвей подчревных и крестцовых нервов; это сплетение он называет „pelvic plexus". Сплетение снабжает веточками влагалище, прямую кишку и мочевой пузырь.

Ястребов и Писемский подтвердили существование узлов, описанных Франкенгайзером (*Frankenhauser*) и носящих его имя, но, тем не менее, запутанность этого сплетения, пространственное нахождение его в клетчатке между органами не дает возможности исследовать его с исчерпывающей полнотой.

Писемский, изучавший нервы половых органов у различных животных и у человека, приходит к выводу, что по обеим сторонам шейки матки, в том месте, где Франкенгайзер описал узел, имеется густое нервное сплетение. Писемский разделяет все нервное сплетение, находящееся в области средней трети прямой кишки и в верхнем отделе влагалища, на части—plexus vaginalis, uterinus, rectalis vesicalis. Ястребов, Рейн и многие другие авторы, работавшие после Франкенгайзера, держатся того мнения, что дело идет не об одном маточном узле, а о целом сплетении и „ganglion utero-cervicale" нужно понимать, как группу узлов сплетения, от которого к мочевому пузырю направляются нервные волокна (вторая группа узлов—„utero-cervicale" по Ястребову). Гергард (Gerhardt), повторяя Краузе, описывает крестцовое сплетение и указывает, что нервы vesicales, uterini, haemorrhoidales происходят от III крестцового нерва: nervus hypogastricus дает ветви к „ganglion uterinum" и снабжает ветвями матку, влагалище, мочеточники. Медовар и Журавлев, исследовавшие нервы матки по предложению акад. Воробьева, констатировали на месте так называемого маточного узла Франкенгайзера обширное, нервное сплетение, снабженное узлами. Франкенгайзер работал на кроликах и, описывая ход n. hypogastricus, входящего в plexus hypogastricus, как и Краузе, отмечает на его протяжении узел, в существовании которого другие авторы сомневаются (Ленгли). Франкенгайзером же описан еще добавочный узел, как ganglion mesentericum inf. accessorium, называемый другими авторами ganglion spermaticum et ovaricum.

Физиолог Ленгли совместно с Андерсоном в 1896 г. опубликовал анатомическое исследование, явившееся попутным результатом их работы на иннервацией брюшных органов. Они дают анатомическую картину иннервации тазовых органов, именно мочевого пузыря на собаках кошках и кроликах. Метод, которым они пользовались при своих иссл

дованиях, был—препаровка. Само собою разумеется, что они могли изучить только подходящие нервные стволы, ближайшие пути иннервации мочевого пузыря. Эта работа является наиболее полной и соответствующей действительной картине распределения нервных стволов и сплетений. По Ленгли и Андерсону в согласии с Франкенгайзером и Краузе, gangl. mesent. inf. лежит над нижнебрыжеечной артерией, в виде двойного узла, под которым находится еще два узелка, на что указывали также Навроцкий и Скабичевский. Ленгли называет их нижними нижнебрыжеечными узлами в отличие от верхних. От них начинается nervus hypogastricus тоже двойным стволом, соединенным в один. Nervus hypogastricus дает ветви к симпатическому сплетению по ходу аорты; на месте его разделения в верхней части прямой кишки, обычно, имеется скопление клеток. От n. hypogastricus отделяются ветви к толстым кишкам. Разделившись в верхней части прямой кишки, он проходит по обе ее стороны, вступая в контакт с ветвями n. pelvici, идущими от II—III—IV крестцовых нервов. Здесь образуется сплетение, снабженное узлами, из которого выделяется пучок волокон, идущих к нижней части прямой кишки; волокна идут, переплетаясь друг с другом, и густо снабжены узлами. Ленгли называет их задне-срединной ветвью и указывает на сильное развитие ее у кролика; она имеет анастомозы с ветвями срамного нерва, дает ветви к прямой кишке, уретре, наружным половым органам. Срединные ветви сплетения направляются к vesiculae prostaticae, urethra, plexus vaginalis et vulvalis у самки. Передний ствол отдает пузырный стволик, направляющийся к пузырю в области впадения мочеточников.

Методика

При наших исследованиях ближайших подходящих нервов к мочевому пузырю мы взяли метод, неоднократно применявшийся при изучении нервов работавшими при кафедре Нормальной анатомии Харьковского университета и испытанный рядом авторов (*Hirschfeld*, *Sowage*, Рейн, Писемский, Воробьев)—обработки нервов кислотами. Как известно, нервы, после обработки кислотами, выявляются на фоне разбухающей клетчатки, и препаровка тонкими иглами, глазными скальпелями и копьевидной формы иглами дает возможность легко изучать их, так как при этом сохраняются даже тонкие сплетения и анастомозы. Разбухание клетчатки достигалось погружением нашего объекта в 1—2% муравьиную кислоту на 12—24 часа, препарат затем сохранялся в спирту 60—80°. Для нежных тканей кролика муравьиная кислота является хорошим реактивом. Для препаровки других животных (собак) мы пользовались 5% азотной кислотой. Нервы, обработанные таким образом, контурируются в виде беловатых нитей и легко выпрепаровываются при движении иглой; конечно, при этом все же страдают сплетения, в которые входят нервы, и такой препаровкой невозможно добиться полной точности. При этом существенно помогает пущенная на препарат струя воды, размывающая отпадающую клетчатку и способствующая ее удалению.

Если произвести разрез ножницами по лобковому сращению и, раздвигая лобковые кости в стороны, отделить тазовые кости, произведя вычленение с обеих сторон в крестцово-подвздошном сочленении, то получается препарат, где сохраняется все подвздошно-крестцовое сплетение вместе со всеми тазовыми органами (прямая кишка, матка и влагалище—у самки—и мочевой пузырь). Обрабатывая указанным способом кислотами (1—2% муравьиной, 5% азотной), можно обнаружить нервы, идущие к мочевому пузырю как от крестцового сплетения, так и от нижнебрыжеечного узла.

Для приготовления препаратов мы пользовались кроликами из Бактериологического института Харьковского медицинского о-ва, главным образом, теми, которые были заражены бешенством и у которых мозг был взят; свежие трупы их служили нам материалом. Кроме того кролики покупались на рынке, что было для нас наиболее доступно. Таких кроликов было исследовано 20.

Результаты исследования

Во всех исследованных нами случаях, независимо от числа имевшихся добавочных позвонков и высокого начала крестцового сплетения (седалищного нерва), на что указывает Ленгли, мы наблюдали, что в сплетение, находящееся экстрамурально (внестеночно от пузыря), на уровне средней трети прямой кишки, вступают ветви от II, III и IV крестцовых нервов (по Навроцкому и Скабичевскому—от II и III); сюда также вплетается своими разветвлениями n. hypogastricus, идущий от нижней пары нижнебрыжеечных узлов. Сюда же вступают симпатические сплетения артериальных стволов, снабжающих кровью пузырь, прямую кишку, матку и влагалище у самки, а также ветви от пограничных стволов симпатического нерва—его крестцового отдела.

Применяя современную терминологию, можно сказать, что нервы пузыря происходят из двух систем: симпатической и парасимпатической. *Gottlieb* и *Mayer* называют, как часть парасимпатической системы sacral-autonom-system пути, исходящие из крестцовой части спинного мозга. Вообще все ганглиозные клетки и волокна, иннервирующие гладкую мускулатуру, сердце, железы, обозначаются термином „вегетативная система“, которая заведывает непосредственно жизненными функциями организма и функцией размножения (Реннер). Таким образом мочевой пузырь получает нервы, идущие от сплетения, расположенного по боковым сторонам в области средней трети прямой кишки, в котором сплетены нервы крестцового происхождения (парасимпатические) и симпатической нервной системы.

Препараты, обработанные кислотами, дают возможность установить что сплетение, расположенное в клетчатке, содержит большое количество узлов на местах пересечения нервных волокон, образует густопетлистые сети в клетчато-жировом пространстве, окружающем непарные органы таза. Ясно видно, как от II крестцового нерва отделяется ветвь, направляющаяся к области впадения мочеточника в мочевой

пузырь, она косо пересекает прямую кишку и, находясь в сплетении, она дает ряд ветвей, вступающих через складку брюшины как снаружи, так и снутри от мочеточника, в стенку пузыря для образования интра-мурального сплетения. Число этих веточек не менее 4—5. Проходя по сплетению, нерв соединяется с группами ганглиев, расположенных в сплетении, и с разветвлениями n. hypogastrici, который, спускаясь от нижне-брыжеечного узла, дает ряд ветвей, часть которых проходит через группу узлов в верхнем отделе сплетения на уровне верхней части влагалища, называемых авторами „маточным ганглием". У самок от нерва, идущего из крестцового сплетения, отделяется ветвь к маточному сплетению. При детальном рассмотрении этого „пузырного нерва" видно, что он у места образования от II крестцового состоит из волокон, направляющихся к нему от III крестцового нерва; здесь можно распрепаровать целый пучок нервных нитей, присоединяющихся к нему последовательно по его ходу несколько веерообразно. Также от IV крестцового нерва к нему подходит тоненький нервный пучок, представляющий длинную нервную нить. После присоединения ветвей III и IV крестцовых нервов „пузырный нерв" слегка утолщается и вступает в сплетение; в сплетении от него сейчас же отделяется ветвь, подкрепленная пучками волокон, идущих от n. hypogastricus, и направляется вниз, вдоль прямой кишки, участвуя в иннервации ее нижнего отдела.

Это сплетение, называемое авторами „геморроидальным сплетением", спускается книзу дугообразно, состоит из ряда стволов, переплетающихся друг с другом и снабженных узлами. Далее ветви его анастомозируют с ветвями срамного нерва, участвуя в иннервации анальной области. От этого сплетения получает ряд ветвей уретра и нижняя часть влагалища у самки. „Пузырный нерв", состоящий, как указано выше, из пучков нервных стволиков, соединенных вместе, после отделения ветвей для „геморроидального сплетения", направляясь к пузырю в область впадения маточника, дает „срединные ветви", отходящие из сплетения поперечно. Из сплетения направляются многочисленные ветви к шейке мочевого пузыря и к области книзу от впадения мочеточников. Как было сказано выше, все „тазовое сплетение" богато снабжено нервными узлами на местах перекреста волокон и по ходу отдельных стволов. Описать все сплетение (распрепаровав его) не представляется возможным, так как оно лежит в рыхлой клетчатке между органами.

Таким образом всего лучше именовать это сплетение „тазовым сплетением", выделяя участки, территориально ближе лежащие у данных органов, как части этого сплетения, носящие название органов. Ветви крестцового сплетения, входящие в тазовое сплетение у собак, *Ekhadt* называл „nervi errigentes"; Ленгли назвал их „n. pelvicus". Ветвь, направляющуюся к пузырю в области впадения мочеточника и состоящую из пучка нервов, после отделения ветви, идущей у самок к матке, можно именовать „пузырным нервом" (передне-средняя ветвь *Langley*) (рис. 1).

Что касается n. hypogastricus, то он нами был прослежен от нижне-брыжеечного узла, связанного сплетением с ренальными ганглиями и верхне-брыжеечным узлом. Ganglion состоит из 4 узлов, тесно связанных друг с другом—верхних, лежащих над местом отхождения нижне-брыжеечной артерии, имеющих более удлиненную форму, и двух нижних меньшей величины. У кошек эти узлы почти одной величины и менее тесно связаны. От двух нижних узлов идет n. hypogastricus в виде серой нити, сначала соединенной, а затем раздваивающейся и переходящей на обе стороны прямой кишки. Иногда в верхней своей части он на некотором протяжении разделен. По его ходу имеется скопление клеточных масс, дающих утолщение нерву, особенно в области разделения на две части, иногда же по его ходу так, что описанный Краузе узел, в существовании которого сомневался Ленгли, может быть является таким скоплением клеточных элементов. В одном из наших случаев по ходу нерва образовался узелок, дающий ветви как к сплетению, расположенному на аорте, так и к узлам пограничного ствола.

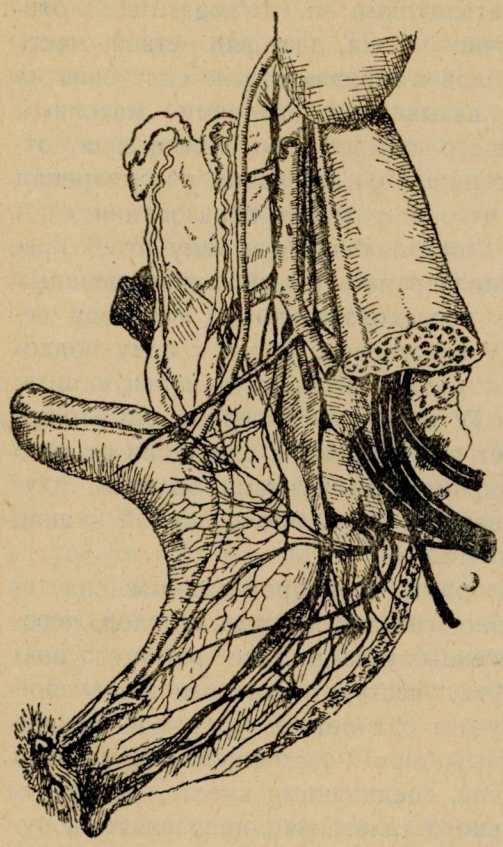

Рис. 1. „Подходящие пути". Крестцовое сплетение. Увеличено в 2 раза.
N. hypogastricus и n. pelvicus. „Ways of approach". Sacrum interlacement from n. hypogastricus and n. pelvicus.

Nervus hypogastricus вплетается в тазовое сплетение, волокна его направляются навстречу крестцовым нервам, образуется густое сплетение, так что, пока нет способа избирательной окраски симпатических нервов, не представляется возможным анатомическими методами проследить в сплетении ход его отдельных ветвей. Физиологически Ленгли, перерезывая n. pelvicus, получал дегенерацию ряда ветвей в n. hypogastricus, поднимающихся в этот нерв из крестцового сплетения.

ВТОРАЯ ЧАСТЬ

Нервная система мочевого пузыря

Описанные „подходящие" нервы—мочевого пузыря изучались, как уже было сказано, макроскопически, путем препаровки, и поэтому изучение их останавливалось у места перехода нервов на мочевой пузырь.

Для изучения нервов и узлов, разветвляющихся на самом мочевом пузыре, принадлежащих, как и „подходящие нервы“, к той же периферической иннервации пузыря,—нужна другая методика. Между тем исследователи применяли, как уже говорилось, методы гистологические или физиологические. (*Budge* (1866), *Kupressow* (1872), *Frank* (1876), *Scheidlen* (1877), *Mayer* (1881), *Kalischer* (1894), *Ziessl* и др.). Поэтому в литературе очень немного сведений о распределении нервов и узлов на мочевом пузыре у человека и у животных.

Литература

В Elements of Quain's Anatomy (vol III, p. 170, Лондон, 1909 г.) сказано: „нервы мочевого пузыря очень многочисленны. Они идут от нижней части тазового сплетения к боковым сторонам и к основанию мочевого пузыря, сначала эти нервы сопровождают сосуды, затем покидают и, прежде чем проникнуть в мышечную оболочку органа, разделяются на мелкие веточки; нижняя часть мочеточника снабжается также этими нервами“.

Тестю и Жакоб (*L. Testut et Jacod*—1909), на основании данных физиологии, повторяют общие представления о нервах; они говорят, что нервы пузыря суть двигательные и чувствующие, происходят от plexus hypogastricus и от III и IV, а иногда и II крестцовых нервов. Нервное сплетение церебро-спинального происхождения распределяется в теле пузыря и возбуждение этого сплетения вызывает мочеизлияние, а сплетения симпатические—в шейке и сфинкторе и при возбуждении производят спазм шейки пузыря (Жилис, *Gilis*, 1927). Конечно, такая схематизация не может ничего дать для уяснения вопроса о действительном распределении нервов, представляющих сложнейшие отношения, тем более что в другом месте сами авторы говорят, что нервы пузыря имеют многочисленные сложные анастомозы с нервами других органов, чем объясняются те иррадиирующие боли, которые наблюдаются при поражениях мочевого пузыря.

Пирсол (*Pirsol*) говорит, что нервы происходят от пузырного сплетения, являющегося частью подразделением тазового сплетения, и идут по обе стороны мочевого пузыря. Симпатические волокна сопровождают артерии, с ними связываются волокна крестцового сплетения из III и IV, а иногда и II крестцового нерва. Главный ствол достигает пузыря по соседству мочеточников, так что область треугольника снабжается нервами наиболее богато. Верхушечный сегмент имеет наименьшее число волокон. Нервы входят в мышечную оболочку, разделяясь на более мелкие ветви, соединяющиеся узелками, в особенности вблизи мочеточников. В мышечной оболочке они разделяются на еще более мелкие ветви, несущие микроскопические ганглии, являющиеся конечными. Другие ветви проникают под слизистую оболочку, образуют сплетение, содержащие микроскопические узелки веточки, от которых идут и заканчиваются между эпителиальными клетками.

Ретциус (*Retzius*) в эпителии пузыря кролика нашел своеобразной формы нервные окончания. Нервные волокна выходят из propria в

эпителий, здесь поворачивают и принимают направление параллельное поверхности. Все тонкие конечные ветви, исходящие из одного волокна, направляются вглубь („auf das Bindegevebe hin"), и их можно проследить до самых глубоких пластов эпителия.

Диссе (*Disse,* 1902) указывает, что нервы пузыря берут начало из симпатического пузырного сплетения. Это последнее, по Диссе, согласно ранее работавшим авторам, получает нервы двумя путями: 1) из подчревного сплетения, которое является продолжением аортальнаго (у человека) и 2) из цереброспинального крестцового сплетения; последнее образуется верхними крестцовыми нервами. Из пузырного сплетения нервы подходят к пузырю вместе с артериями; большинство ветвей входит в него по близости места вхождения мечеточников. Отсюда наиболее толстые нервные ветви проходят на некотором протяжении под серозной тканью, только немногие идут по направлению к верхушке, большинство же идет по дну и направляется к внутреннему отверстию мочеиспускательного канала. Нервные стволы разветвляются в клетчатке, покрывающей снаружи мышечный продольный пласт стенки пузыря. Их разветвления вступают в крупные ганглии, наиболее многочисленные в области мочеточника и у семявыносящего протока. Нервные ветви из ганглиев вступают затем в мышечную стенку, по большей части, вместе с артериальными веточками, и распределяются в мышечном пласте; их многочисленные разветвления снабжены множеством мелких ганглиев. Большую часть нервных веточек получает дно пузыря, в особенности треугольник. Можно проследить многочисленные тонкие нервные разветвления, идущие из мышечной стенки в подслизистую ткань, где на них сидят маленькие ганглии. Конечные разветвления доходят до эпителия. Описание нервных окончаний в мышечной стенке дать очень трудно. „Для человека,—говорит Диссе,—я не буду делать никаких предположений, хочу только упомянуть, что в мышечные пучки вступают нервные ветви, на которых я видел внутри самого пучка ганглиозную клетку". Автор говорит далее, что нервные окончания в мышечных волокнах у млекопитающих не найдены. Впрочем Грюнштейн (*Grünstein*) в мочевом пузыре собаки нашел на мякотном, следовательно, вероятно, церебро-спинальном нервном волокне своеобразные древовидные нервные окончания, расположенные внутри мышечной стенки. *Disse* высказывает предположение, что здесь может итти дело о чувствительных нервных окончаниях.

Бранка (*Branka,* 1910) утверждает, что двигательные нервы оканчиваются луковками на мускулах или на сосудах. „Указывали,—говорит он,—на нервные узлы в толще мышечной оболочки и на ее поверхности". Чувствительные нервы берут начало в эпителии свободными нервами окончания.

Реннер (*Renner*) в своей статье об иннервации мочеполовой системы (в сборнике под редакцией *Müller'a,* Берлин, 1920 г.)—описывает нервы мочевого пузыря следующим образом:

В стенках мочевого пузыря, так же как и других органов, заложены ганглиозные клетки. Это—муральная нервная система; она обнаружи-

вается гистологическими срезами. В области впадения мочеточников ганглиев очень много. У человека узлов так много, что они могут быть обнаружены на каждом срезе. По мере удаления от мочеточников узлов встречается все меньше. Иногда и в мускулатуре и между мускулатурой и в слизистой оболочке обнаруживаются тонкие волокна и отдельные ганглиозные клетки. При помощи метода серебрения Бельшовского можно обнаружить ганглиозные клетки, которые мультиполярны. Реннер прилагает рисунок ганглиозного экстрамурального узла 75-летней женщины. На другом рисунке он показывает группу ганглиозных клеток из узла, лежащего интрамурально, т. е. между мышечными слоями пузыря. Каждая из них лежит в капсуле, внутренняя поверхность которой покрыта эндотелиальными клетками, а между клеткой и капсулой находится свободное лимфатическое пространство. Дендриты выходят за капсулу. Клетки расположены иногда полукругом и осевые свои цилиндры отдают в центр, откуда идет уже отходящий нерв. От задних нижних частей пузыря, от области впадения мочеточников к передним верхним частям обеих сторон простирается густое нервное сплетение,—пузырное сплетение, между волокнами которого включены плоские ганглиозные узлы. Это пузырное сплетение получает волокна, во-первых, миэлиновые тонкие нити, которые берут начало от близлежащих крестцовых нервов; эти белые нити нужно рассматривать. как rami communicantes albi, ганглиозные клетки и rami communicantes grisei которых лежат в сплетении; во-вторых, от непарного аортального сплетения (у человека), от нижнего брыжеечного узла и от rami communicantes верхнего поясничного мозга идут парные нервные сплетения. Физиолог Ландуа (также и в примечании к русскому переводу проф. В. Я. Данилевский) указывают на иннервацию мочевого пузыря через нижнебрыжеечный узел из II—V поясничного нерва.

Реннер указывает, что волокна пузырного сплетения в большей своей части лишены миэлиновых оболочек и снабжены ганглиями с мультиполярными клетками. Пузырное сплетение имеет также ветви от крестцовой части пограничного ствола. Все сплетается вместе в „нераспутываемый для человеческого глаза и человеческого понимания plexus vesicalis“.

Эти отношения в действительности еще сложнее, к пузырному сплетению присоединяются непосредственно и неотделимо сплетения для семенных пузырьков, предстательной железы, пещеристых тел и прямой кишки.

Так как в стенке пузыря заложено много ганглиев, обнаруживаемых, как было сказано, на гистологических срезах, то Реннер указывает, что из них могут быть вызваны, повидимому, самостоятельно движения пузыря, после перерезки подводящих стволов и на изолированном пузыре (*Zeisl, Harrei, Elliot, Levandovsky, P. Schulze*). *Ewald*, перерезывая собаке спинной мозг и удаляя 16 *см* поясничной и крестцовой части, наблюдал в течение нескольких месяцев правильную работу мочевого пузыря.

Центральна Наукова БІБЛІОТЕКА при ХДУ Інв. № 250846

Георгиевский, описывая сплетения, из которых получает иннервацию предстательная железа, ссылаясь на Мюллера, повторяет, что подчревное сплетение получает ветви из II, III и IV крестцовых нервов и сливается с нижним подчревным сплетением. „Из подчревного сплетения идут ветви к мочевому пузырю, мочеточникам, семенным пузырькам и выносящим протокам, к прямой кишке и, наконец, к простатическому сплетению".

Тестю (*L. Testut*, 1911), описывая нервы мочевого пузыря, говорит, что они многочисленны, происхождение их то же, как оно описано и у других авторов. Нервы анастомозируют друг с другом по своему ходу. Достигнув пузыря, они продолжают анастомозировать друг с другом, образуя обширное сплетение в толще стенки пузыря, где интимно связаны цереброспинальные и симпатические волокна. Нервные волоконца для сосудов кончаются в стенке сосудов обыкновенным способом. Двигательные волоконца кончаются в мышечной стенке так, как кончаются моторные нервы, чувствующие веточки проникают в слизистую оболочку.

Тестю приводит два рисунка из Ретциуса, показывающие окончание нервов в эпителии мочевого пузыря кролика, где нервное волокно входит в эпителиальный слой, сначала следует тангенциально, а затем рамифицируется, и веточки заканчиваются свободными нервными окончаниями.

Дельбе (*Delbet*) в 5-м томе Traité d'Anatomie humaine *Poirier et Charpu* (1901) описывает нервы пузыря у человека, ссылаясь на *Guinard* и *Duprot*, которые устанавливают: 1) спинальные ветви идут от 2-го крестцового нерва; подходя к пузырю, ветви разделяются на две—одна надмочеточниковая, другая—подмочеточниковая. Первая следует по боковым поверхностям пузыря, спускаясь к шейке, и кончается, разветвляясь на веточки, распределяющиеся кпереди и кзади; 2) ветви кишечно-пузырные—они происходят от plexus hypogastrici и образуют 2 или 3 ветви, кончающиеся на шейке; 3) ветви крестцово-пузырные верхние и 4) нижние идут от симпатических ганглиев пограничного ствола крестцовой области; 5) ветви vesico-deferentiales—вдоль семявыносящего протока находится ветвь, заканчивающаяся на задней боковой части мочевого пузыря. В стенке пузыря различные нервы соединяются в сплетение, образуя сеть подслизистую и межмышечную. Ссылаясь на *Ehlrich'a*, *Aronson'a*, *Lawdowsky*, *Alboran'a*, *Kalischer'a*, Дельбе говорит относительно нервных окончаний, что в слизистой нервы кончаются тоненькими веточками, слегка варикозными, прогрессивно истончающимися и образующими свободные окончания. Окончания проникают в эпителиальную оболочку. Наблюдали вдоль сосудов сплетения. Местами на нервах пузыря существуют маленькие ганглиозные клетки. Он также замечает, что эти описания соответствуют тем физиологическим эффектам, которые наблюдал Гюйон.

Обращаясь к еще более старым авторам, приходится констатировать, что у них почти совсем нет данных о нервах пузыря.

Подобно всем авторам Люшка (Luschka) указывает на оба источника происхождения нервов из крестцового сплетения s. 3 и s. 4 и plexus hypogastricus.

Он говорит, что моторные нервы не только симпатического происхождения, но и стоят в связи с мозгом и раздражение pedunculi cerebri вызывает сильное сокращение пузыря. Чувствующие нервы—смешанные и находятся в слизистой по *Budge*.

Область ostia uretherica самое чувствительное место, так как раздражение его вызывает судороги пузыря. Область впадения мочеточников вызывает большую болезненность, при прохождении в этом месте камней.

Таким образом, и Люшка не описывает нервов, а судит о них на основании физиологических эффектов.

Генле (*Henle*, 1868) описывает у человека сплетения: 1) plexus haemorrhoidalis, снабжающее прямую кишку, являющееся частью сплетения, из которого идут ветви к пузырю, 2) plexus deferentialis et utero-vaginalis, 3) plexus cavernosus и 4) plexus vesicalis; последнее представляет обширный перекрест тонких нервов, в большей своей части идущих лучеобразно от plexus utero-vaginalis. Он ссылается на *Gianuzzi* и *Budge*, которые говорят, что у собак эти нервы происходят от 3 и 4 и от 2 крестцовых нервов.

Gianuzzi путем раздражения ветвей пограничного ствола, идущих к plexus hypogastricus, получил сокращение пузыря, но более медленное и требующее более сильного раздражения. Генле на самом пузыре нервов не описывает.

Hirtl также ничего не упоминает о нервах и узлах на мочевом пузыре. Говоря о „сочувствующем" нерве, он упоминает plexus vesicalis, идущий к мочевому пузырю, к семенным пузырькам, vas deferens и prostata.

Rauber (*Kopsch*) просто приводит рисунок из Немилова-Догеля—нервные окончания в пузыре лягушки: мякотное нервное волокно—подэпителиальный концевой нервный аппарат в мочевом пузыре.

Таким образом литература, как новая, так и старая, не все дает по вопросу о распределении нервных сплетений и ганглиев на самом пузыре.

Благодаря гистологам, изучены ганглии, попадавшие в плоскость разрезов приготовляемых препаратов. Изучены также микроскопические нервные окончания у человека и некоторых животных.

Благодаря физиологам, констатировалось присутствие ганглиев в том или ином месте пузыря путем эффекта раздражения этого места или работе изолированного пузыря.

Но задача проследить распределение нервов на самом пузыре, расположение ганглиев так, как они видны на пузыре,—не была разрешена полностью.

Только в самое последнее время благодаря работам школы академика В. П. Воробьева, давшего в руки исследователя ряд методов, позволяющих восполнить анатомические пробелы многих областей

иннервации полых органов, по иннервации мочевого пузыря появились работы, подробно трактующие источники иннервации и нервные сплетения на самом пузыре. Проф. Шабадаш разработал подробно вопрос об иннервации мочевого пузыря собаки, описав нервные разветвления на пузыре, нервные ганглии, и установил, что нервные сплетения находятся во всех оболочках пузыря, подробно описав и зарисовав ганглии в области впадения мочеточников. Он окрашивал пузырь метиленовой синью, но работал также с золотом. Целый ряд его новых способов окраски успешно применяется сейчас им в работах его кафедры в Горьковском медицинскому институте.

Проф. Волынский в 1930 г. напечатал на немецком языке работу по иннервации мочевого пузыря у кролика. В ней он подробно дает обзор подводящих путей к пузырю, а затем описывает мельчайшие сплетения и микроскопические узелки как самой стенки, так и предстательной железы и семявыносящего протока и уретры. Он мастерски пользуется методом окраски и дает микрофотографические снимки мельчайших разветвлений нервов на пузыре. Центральное внимание в этом исследовании обращено на микро-макроскопическую сторону.

Методика окрашивания нервов

Нас интересовала область распространения нервов на самом пузыре, т. е. периферические нервные сплетения и узлы, находящиеся мурально.

Изучение этой области, видимой простым глазом на окрашенных препаратах и детально могущей быть рассматриваемой при слабых увеличениях под бинокулярной лупой, когда видны пространственно все сплетения в стенке пузыря до пределов, уже могущих быть исследованными под микроскопом,—и составляло нашу задачу.

Как видно из предыдущего описания, мы изучили и ближайшие подходящие к пузырю нервы, которые происходят из разных источников.

Почему мы остановились на методе Воробьева?

Для изучения нервов предложено много способов, которые можно применить к анатомической технике,—окраска осмиевой кислотой по *Schultze* и Рудневу, *Ramström*'у, окраска золотом по *Stöhr*'у, *Lewit*'у, *Ranvier* и *Konheim*'у; методы *Golgi*, *Belschowsky*, *Ramony-Cajal*'а—обработки серебром.

Все эти способы чрезвычайно „капризны".

Так, например, как указывает проф. В. П. Воробьев, осмиевая кислота, являясь прекрасным реактивом, не дает хороших результатов тогда, когда орган покрыт брюшиной, составляющей серьезное препятствие для ее проникновения вглубь. Способ окраски метиленовой синью является тоже очень „капризным" способом, но достаточно испытанным рядом авторов: гистологами Арнштейном и его учениками, Догелем и его школой, Ретциусом, *Ramony-Cajal*'ом, *Bethe*, *Huber*'ом и многими другими и в Харькове—анатомической школой акад. В. П. Воробьева; этот способ явился для меня наиболее подходящим и надежным.

Метиленовая синь введена в микроскопическую технику Эрлихом с 1885 г.; он доказал, что введенная в достаточном количестве в кровь животному она обладает способностью окрашивать нервные клетки с их отростками и тончайшими разветвлениями этих последних.

По Эрлиху, красящая способность сини зависит от содержания в ней серы. Этот вопрос, занимавший многих, не получил еще окончательного разрешения до последнего времени. В 1922 г. Н. С. Кондратьев сделал попытку в своей диссертации объяснить элективность метиленовой сини по отношению к нервной системе, основываясь на биолого-химических свойствах нервной ткани. Шацилло и другие (1923) реферируют работу Кондратьева, приводя его методику. Последний пришел к мысли вводить в кровяное ложе вместе с краской еще соли закиси-окиси железа, обладающие окислительно-каталитическими свойствами и не чуждые организму (известно, что железо содержится в нервной ткани в довольно больших количествах).

Методика Кондратьева сложна, требует приготовления заранее краски (нейтральрота, сини и солей железа), которая должна „вызревать", но она дает возможность, при известной сноровке, избирательно окрашивать периферические окончания в синий цвет и более крупные ветви периферической нервной системы, как и центральную нервную систему, нейтральротом в красный цвет. Способ Кондратьева не требует для окраски присутствия кислорода атмосферного воздуха, на что указывает Эрлих, объяснявший недостаточную окраску части нервов их физиологическим состоянием, когда нервы не имеют достаточного количества кислорода, и метиленовая синь превращается в бесцветную лейкометиленовую синь, присоединяя два атома водорода. Кислород воздуха дает возможность синьке из бесцветной переходить в синюю. Д. Н. Насонов (1930) вновь подтверждает эту мысль. В то же время Н. Ф. Белоусов (Харьков) говорит: „В окрашивании метиленовой синькой специфического столько же, сколько и в других случаях так называемого элективного, специфического окрашивания (соли серебра, золота и др.)". Окрашиваются и отмирающие нервные элементы (*Apathy*).

Проф. А. В. Леонтович (1930) прибавляет к метиленовой синьке вещества-катализаторы (например, тиопиронин).

В способе Кондратьева соли закиси-окиси железа являются катализатором для синьки, не давая ей возможности переходить в лейкобазу, в то же время „привязывая" ее к нервной ткани. Чем бы ни объяснять сродство живой ткани нервов к метиленовой сини, нейтральроту или другим подобным краскам—серой ли по Эрлиху, органической кислотой по Бете или, как Пфеффер просто признаться, что факт поглощения анилиновых красок водорослями, с которыми он работал, может быть выяснен только эмпирически,—факт таков, что только живая нервная ткань способна хорошо окрашиваться метиленовой синью и непременно при доступе кислорода (Догель).

Поэтому все, кто работали этой методикой, стремились создать условия, благоприятные для окраски.

Проф. А. С. Догель инъецировал сосуды животного насыщенным раствором метиленовой сини, вырезывал кусочки той или иной ткани и на некоторое время приводил их в соприкосновение с воздухом. Автором применялись следующие способы окрашивания:

1) инъекция кровеносных сосудов животного $^1/_4$—$^1/_6$% раствором метиленовой сини. Крепкие растворы нежелательны, так как закрашивают и другие ткани;

2) введение $^1/_4$—$^1/_8$% раствора метиленовой сини в полости тела и органов;

3) впрыскивание $^1/_6$—$^1/_8$% раствора красящего вещества под кожу животного или в соединительную ткань, окружающую тот или другой орган;

4) непосредственное окрашивание вырезанного органа или частей его $^1/_4$—$^1/_6$% раствором метиленовой сини.

Первый способ дает наиболее хорошие результаты.

Казанская школа (Арнштейн, Смирнов, Иванов, Плошко, Тимофеев и др.) применяла для инъекции почти исключительно 1% раствор метиленовой сини, который давал им наилучшие результаты.

Лаврентьев (*Lawrentjew*, 1913) также пользовался 1,0—0,2% раствором метиленовой сини. Проф. Б. Г. Пржевальский пользовался при изучении нервных окончаний предстательной железы способом Догеля. Соколов в 1914 г. в Харькове при изучении нерьов диафрагмы, работая в Ветеринарном институте, пользовался растворами от $^1/_4$—$^1/_6$%.

Проф. В. Н. Воробьев, работая на собаках и исследуя нервы желудка, применял следующий метод: „сосуды захлороформированной собаки через aorta thoracica тщательно промывались физиологическим раствором, нагретым до 40°, до тех пор, пока желудок не обескровливался совершенно. Необходимо следить, чтобы стенки не запачкались кровью, затем собака инъецировалась $^1/_{18}$% раствором метиленовой сини в физиологическом растворе, нагретом до 40°... Все нервы, их сплетения и узлы вырисовываются постепенно, а потому, помимо инъекции, всегда приходится применять орошение препарата слабо разведенным (около $^1/_{27}$%) methylenblau в физиологическом растворе, нагретом до 40° .

В последнее время вместо орошения, вырезав после инъекции желудок и наполнив его физиологическим раствором T°—40°, я погружаю его прямо в $^1/_{18}$% раствор метиленовой сини в физиологическом растворе T° — 40°, вынимая его оттуда через каждые 2—3 минуты. Время погружения 2—3 часа“.

Для фиксации препаратов, окрашенных метиленовой синью, А. С. Догелем был предложен насыщенный раствор пикриново-кислого аммиака; он образует с метиленовой синью темнофиолетовый осадок, почему фиксируемые им нервы получают темнофиолетовую окраску.

Майер и Ретциус пользовались для фиксации и хранения препаратов пикриново-кислым аммиаком в смеси с равным количеством глицерина. Бете предлагал фиксирование объектов молибденово-кислым аммиаком. Позднее для фиксации был еще предложен фосфорно-мо-

либденово-кислый натрий (фосфорно-молибденово-кислого натрия 1,0, дестилированной воды 10,0, $^1/_2$ % раствора осмиевой кислоты 10,0 и одна капля соляной кислоты). А. С. Догель употреблял только раствор молибденово-кислого аммиака без указанных добавлений.

Арнштейн с успехом применял, как фиксирующее средство, насыщенный иодом 1% раствор иодистого калия; кроме того, он фиксировал и раствором иодистой ртути (3 части на 30 частей воды и 2 части иодистого калия).

Смирнов фиксировал пикрокармином.

При своих исследованиях мы поступали следующим образом: у захлороформированного кролика в наркозе вскрывали грудную полость и, путем перерезки аорты, возможно полно его обескровливали, даже промывали сосуды физиологическим раствором, подогретым до 38° до тех пор, пока из вскрытой нижней полой вены не выливалась чистая жидкость, не окрашенная кровью. Инъекция делалась посредством 200 *г* шприца или при помощи аппарата для инъекций физиологического раствора, снабженного Ричардсоновским баллоном.

Затем инъецировалась метиленовая синь в $^1/_{10}$% растворе. Для кроликов можно брать менее сильные растворы. По совету многих авторов я употреблял синьку *Grübler'a*, но должен сказать, что и Methylenblau medicinale Haechst тоже пригодна для работы, так же как и американская (the Coleman Bell C°), как и краски нашего советского производства.

После этого вскрывалась брюшная полость, вырезывался мочевой пузырь отдельно или вместе с прямой кишкой, влагалищем (у самки) и крестцовой костью, удалялись подвздошные кости, он наполнялся физиологическим раствором, несколько раз предварительно промывался и затем погружался в чашку с раствором метиленовой сини, помещаемом на водяной бане. Каждые 2—3 минуты препарат погружался и вновь вынимался. Так продолжалось окрашивание 2—3 часа при постоянной температуре в 38—39°. Чашка ставится на водяную баню для того, чтобы избежать сильного подогревания и для удобства регулирования температуры. Раствор можно брать 0,5%—слабее, чем при инъекции.

В лаборатории Догеля, уже после его смерти, когда я обращался к проф. Д. И. Дейнека за советами, то последний указал мне на слишком большое закрашивание тканей и рекомендовал для избежания этого более слабые растворы метиленовой сини.

Для фиксации препарата я пользовался ammonium picronitricum, наиболее рекомендуемым В. П. Воробьевым, и хранил препараты в смеси равных частей пикрино-кислого аммония и глицерина.

Должен сказать, что длительное хранение даже очень хорошо окрашенных препаратов все же ведет к выцветанию.

Пользовался я также и способом Арнштейна, причем потеря окраски при этом способе фиксации была еще более значительна.

В. П. Воробьев для своей работы „о нервах желудка у собак" изучал окрашенные препараты при проходящем свете от небольшой цисто-

скопической лампочки, силою в 3—4 свечи, потребляющей 10—12 вольт. В качестве электрической батареи он пользовался небольшим аккумулятором, самая же лампочка, для предохранения ее и проводников, вводилась в колбочку с запаянным концом и пр. Так устроенный аппарат для просвечивания дает возможность видеть простым глазом и особенно под лупой Zeiss'a или Leitz'a окрашенные нервы, их сплетения и узлы.

Этот метод просвечивания открывает широкие возможности для изучения нервов.

В. П. Воробьев, в цитированной выше работе, говорит: „Занимаясь неоднократно изучением нервной системы, применяя самые разнообразные методы ее исследования и не получая в течение ряда лет желательных для меня результатов, я в мае 1908 г. предложил метод, названный мною„ методом просвечивания", который дал мне возможность видеть вполне свободно, почти без всякой препаровки, ряд подробностей разветвлений нервов в сухожилиях, связь между отдельными нервными стволами, распределение их между сухожильными пучками и пр. Решившись применить данный метод исследования для изучения нервов желудка, я использовал его в 1909 г. в Институте проф. Штида в Кенигсберге и могу сказать, что на первом же препарате получил удовлетворительные результаты". В лаборатории Харьковского анатомического института В. П. Воробьев заменил аккумулятор обычным реостатом и брал ток из общей электрической сети.

Таким прибором пользовался и я для изучения нервов на пузыре, причем под лупой производилось рисование прилагаемых при этом рисунков.

Способ просвечивания, примененный В. П. Воробьевым и давший указанные положительные результаты, применялся в медицине в других областях.

Так, Лазаревич указывает на желательность проникать глазом внутрь организма, беря эпиграфом слова *Schleiden'a*: „Зрение составляет первый источник наших знаний в мире видимом, беспрестанно способствует к их расширению и может по всем правам быть названо чувством естествоиспытателя".

И. Лазаревич ссылается на *Fonsagrive* и *Tschermak'a*, которые указали при исследовании гортани и дыхательного горла на просвечиваемость их в некоторых местах. У худощавых гортань „разгорается" (ergluht) красноватым светом, если солнце освещает шею.

Гергард доказал, что просвечивание может быть употреблено с пользой для исследования толщины голосовых связок. Milliot делал просвечивание органов животных и человека. Сам И. Лазаревич сконструировал прибор, состоящий из стеклянной трубки, в которой на медных проволоках прикреплена платиновая нить, накаляющаяся при прохождении тока от 6 элементов Бунзена. Этим прибором он удачно просвечивал органы таза и с большим успехом многократно (60 раз) применял „диафоноскопию" к диагностике женских заболеваний.

Примененный в анатомии В. П. Воробьевым способ просвечивания дает возможность, с недосягаемой до сего времени точностью, изучать

окрашенные нервы полых органов и различных, могущих быть просвеченными, тканей.

С целью не давать сильного нагрева тканей, который получается от всякой электрической лампочки, и потому, что слабое освещение является уже достаточным для ограниченного пространства, исследуемого под лупой Цейсса, и не влекущего за собою нежелательные последствия, В. П. Воробьевым рекомендуется лампочка в 3—4 свечи.

При съемке и зарисовке я применял более сильное освещение, нужное для этих целей, не щадя уже при этом самого препарата, который высыхал, благодаря сильному нагреванию. Для окраски было взято 38 кроликов (см. протоколы.)

Макроскопический обзор

На свеже окрашенном и не фиксированном препарате мочевого пузыря кролика, при проходящем свете электрической лампочки и при затемненном боковом поле на бледно-голубовато-зеленом фоне, который принимает мышечная стенка пузыря, ясно контурируются нервы, окрашенные в зеленовато-синий цвет. Фон этот, в зависимости от продолжительности окрашивания, становится темнее, и нервы тогда различаются простым глазом менее резко, так как перекрашенные препараты представляют мало прозрачную, почти однородно окрашенную ткань, и только последующая фиксация позволяет уже разобраться в окраске, а дальнейшее просветление глицерином делает возможным при проходящем свете ясно дифференцировать нервные сплетения.

Всего лучше нервы контурируются после получаса от начала окраски.

Когда фон еще бледен, на нем простым глазом различаются мельчайшие нервные нити и ганглии. Более крупные ганглии, хотя и резко видны, но они менее сильно окрашены и только мало-по-малу воспринимают окраску (при последующей фиксации и длительном сохранении выцветают, теряя окраску медленнее других тканей).

В начале окраски они имеют вид как бы пузырьков, вследствие того, что периферия их, окрашенная более интенсивно, темнее, внутри они же еще почти не окрашены.

Нужно сказать, что все описанное относится, главным образом, к тем ганглиям, которые находятся на боковых поверхностях мочевого пузыря и располагаются вблизи главных артериальных стволов, вступающих у мочеточника и проходящих до верхушки пузыря. Узлы же, находящиеся кзади от места впадения мочеточника, даже превосходящие описанные своей величиной, но несколько более плоские и окруженные сплетением задней поверхности мочевого пузыря, красятся быстро в один тон и выделяются уже в самом начале окраски.

„Пузырькообразные“ ганглии соединены друг с другом настолько тонкими витями, что их можно различить на нефиксированном препарате только с помощью лупы, на фиксированном же они простым глазом едва видны.

Число ганглиев достигает до 20 с каждой стороны, они различной величины, располагаются они по большей части симметрично вдоль крупного артериального ствола на боковой поверхности мочевого пузыря. Лежат они подсерозно и при сдвигании иглой тянут за собой все сплетение.

Упомянутый артериальный ствол (art. vesicalis) снабжает своими разветвлениями всю боковую поверхность мочевого пузыря, доходит до верхушки, анастомозирует со своею парой; по своему ходу он отдает четыре-пять крупных ветвей на переднюю поверхность пузыря и столько же к задней поверхности; эти ветви соединяются между собою веточками, образующими артериальнуть сеть.

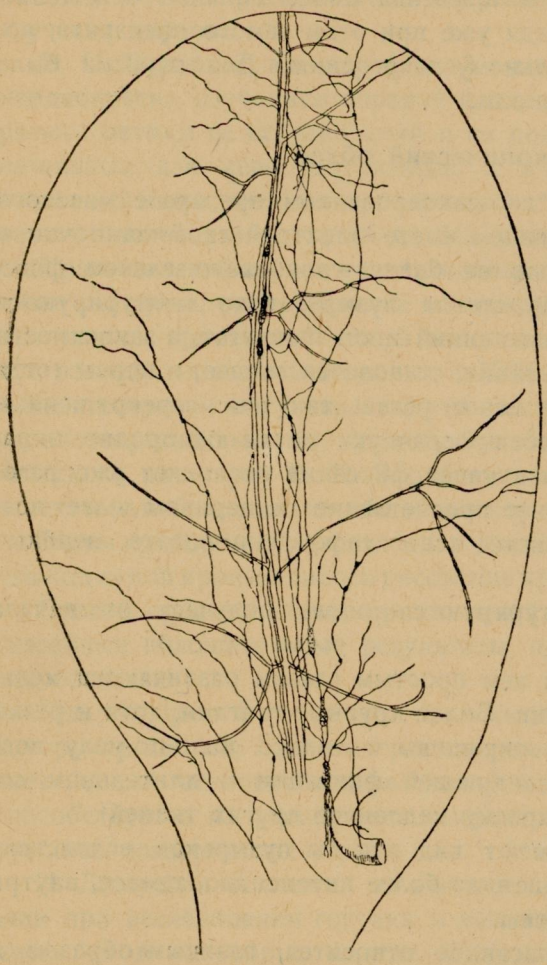

Рис. 2. Детали сплетения левой боковой поверхности мочевого пузыря кролика. Увеличено в 2 раза.
Details of the interlacement of the left lateral surface of the rabbit's bladder.

По ходу этих ветвей и веточек, соединяющих их, почти всюду имеются нервные сплетения и узлы, видимые простым глазом на нефиксированных препаратах, а на фиксированных и под лупой ясно различимые во множестве, особенно в тех местах, где вокруг артерий образуются сплетения (рис. 2, 3 и 4.)

Ганглии от видимых ясно простым глазом до различимых только под лупой принадлежат как подсерозному сплетению, расположенному под брюшиной на местах соединения широко петлистой сети, так и сплетению, расположенному глубже, intramural'но в мышечном слое. Мышечный слой пронизывают нервные стволики, подходящие под продольную мускулатуру, соединяющиеся там между собою и образующие сплетение, снабженное микроскопическими ганглиями, соединяющимися нежными, едва окрашивающимися нервными стволиками.

В толще переходной складки и кпереди от нее, параллельно arteriae vesicalis идут два нервные стволика, сопровождая артерию пузыря с двух сторон; они тонки, идут подсерозно. Эти два стволика могут

быть прослежены под лупой до верхушки пузыря, где заканчиваются, давая ветви, теряющиеся в мышечной ткани.

Параллельно и кзади от артериального ствола расположен нервный ствол, пересекаемый так же, как и вышеописанные, ветвями, идущими от артериального ствола и своими ветвями принимающий участие в образовании сплетения на задне-боковой поверхности мочевого пузыря.

Этот ствол по своему ходу снабжен также довольно крупными ганглиями, дает ряд ветвей, идущих преимущественно кзади и принимающих участие в сплетении подсерозном и лежащем межмышечно. По ходу его, невдалеке от места впадения мочеточника, как раз там, где этот ствол наиболее близко подходит к артериальному стволу, лежит крупный ганглий удлиненной формы, похожий на веретено. Со стороны мочеточника к нему подходят уже несколько стволов, которые перекидываются через мочеточник, направляясь из сплетения, находящегося вне мочевого пузыря и расположенного juxtamural'но. Эти стволики отдают веточки кзади к узлам, расположенным у самого места впадения мочеточника; узлы, со своей стороны, дают ветви, на продолжении которых также имеются узлы, так что образуется густое сплетение, простирающееся от места впадения мочеточников на заднюю поверхность тела и шейки пузыря.

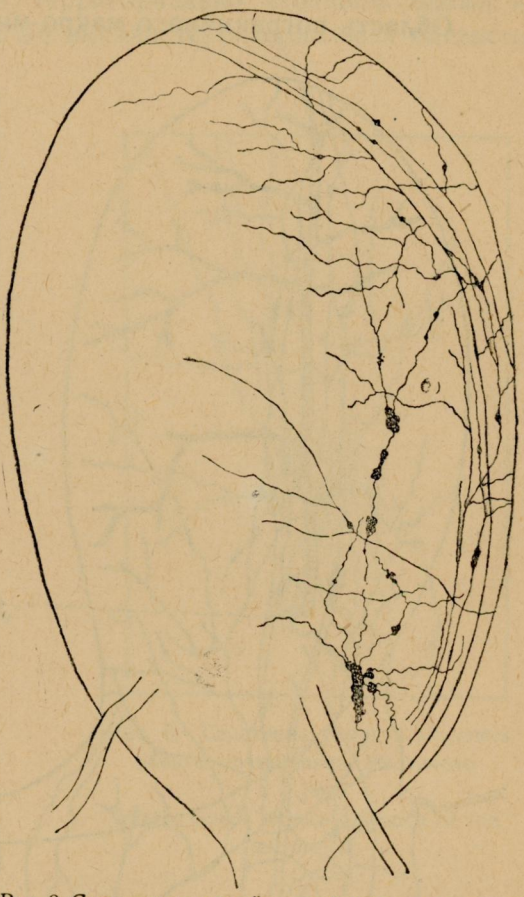

Рис. 3. Сплетение правой задней половины мочевого пузыря. Увеличено в 2 раза.
Interlacement ot the right rear part of the bladder.

Кпереди от места впадения мочеточников, но дорзально со стороны шейки из сплетений, расположенных экстрамурально, входит ряд параллельно идущих нервных стволов, которые направляются не на заднюю поверхность, подобно предыдущим, связанным с большими узлами, а кпереди на боковую и переднюю поверхность нижнего отдела тела пузыря, и сопровождают артериальную ветвь, направляющуюся на переднюю поверхность пузыря. Они дают большое количество ветвей, анастомозирующих со сплетением, сопровождающим главный артериальный ствол, и нервами, находящимися на передней поверхности.

Ряд нервных ветвей вступает также со стороны шейки, образуя густое сплетение, снабженное узлами и являющееся непосредственным продолжением сплетения, расположенного по боковым поверхностям прямой кишки и влагалища.

Таким представляется сплетение невооруженному глазу на окрашенных не фиксированных препаратах.

Область пограничного макро-микроскопического видения

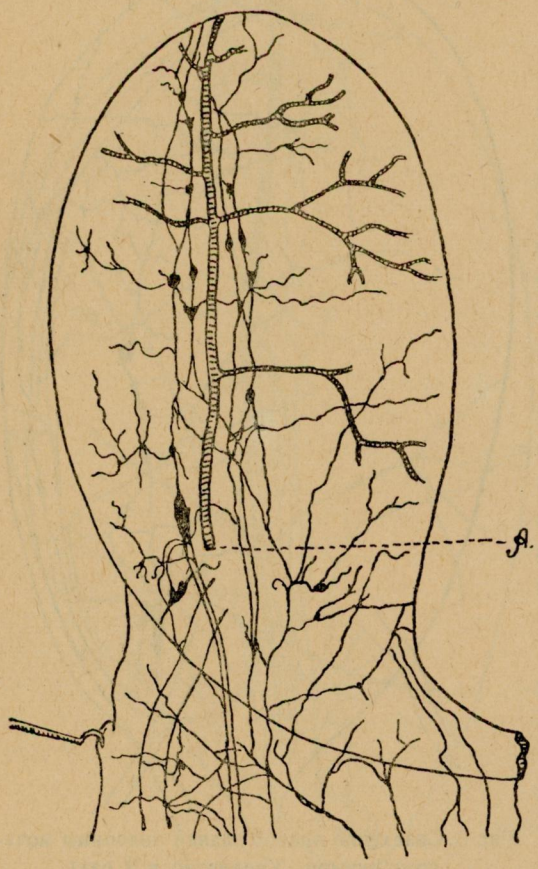

Рис. 4. Сплетения на правой боковой поверхности мочевого пузыря. Увеличено в 2 раза.
Interlacements of the right lateral surface of the bladder.

Под бинокулярной лупой картина представляется уже более детальной (рис. 5 и 6).

Прежде всего в переходной складке, в которой находится мочеточник и пузырная артерия, из сплетения, находящегося вне пузыря, проходит ряд (4—5) веточек, которые, перекидываясь через мочеточник, вступают в группу крупных узлов, расположенных вблизи впадения мочеточника. Кроме того, в самой складке брюшины при ее растягивании можно обнаружить узлы значительной величины, паукообразной формы, т. е. имеющие в различных сторонах отходящие веточки, образующие с другими узлами сплетение очень сложной конструкции. Узлы этого сплетения изображены на рис. 7, где взят треугольный участок между пузырем, впадающим мочеточником в дупликатуре брюшины и vas deferens; они имеют разнообразную форму, от мелких кругловатых ганглиев на тоненьких нитеобразных стволиках до сливных плоских узлов, наполненных клетками, которые сопровождают даже выходящие из узлов нервные волокна. Это сплетение находится в рыхлой соединительной ткани, не в одной плоскости со стенкой пузыря, как это может быть представлено на рисунке 7-ом, а занимает пространство между пузырем и прилежащими органами у самца—vas deferens et vesicula prostatica, у самки—между пузырем и передне-боковыми отделами влагалища и переходит на его боковые части. Это—то самое сплетение, которое Реннер характеризует „как нераспутываемое для человеческого глаза и понимания“.

Несомненно, что оно, сложное по своему строению, является тем местом, куда вплетаются нервы, идущие от крестцового сплетения от plexus hypogastricus и ветви от симпатических сплетений, сопровождающих артерии. Пограничные стволы также имеют с ним связь; кроме того, близость соседних органов, непрерывность его продолжения на них создает невозможность изолированного исследования только одного данного участка, территориально стоящего ближе к тому или иному органу. Но все же именно территориальная близость

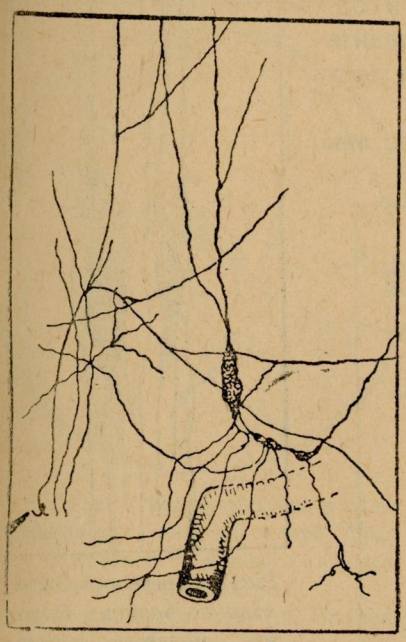

Рис. 5. Сплетение у места впадения левого мочеточника. Увеличено в 3 раза.
Interlacement at the entrance of the left ureter.

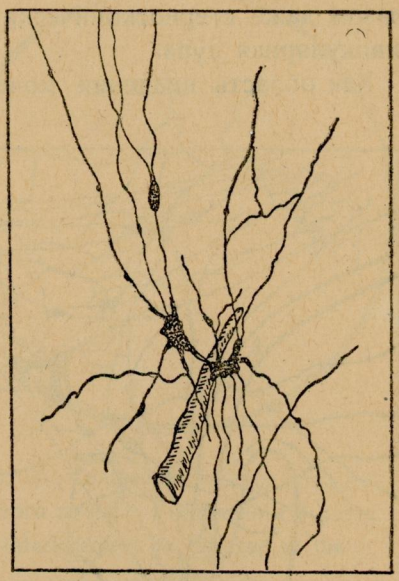

Рис. 6. Сплетение у места впадения левого мочеточника. Увеличено в 3 раза.
Interlacement at the entrance of the left ureter.

и является критерием в данном случае, так как можно предполагать превалирующее действие близлежащего ганглиозного поля на данный орган. Отсюда, конечно, нужно обозначить этот участок сплетения особым термином, и поэтому прав Краузе, давая различные названия отдельным участкам этого ганглиозного конгломерата узлов и переплетающихся нервных нитей тазового межорганного промежутка.

Мы будем именовать это сплетение как plexus vesicalis в области места впадения мочеточника, шейки пузыря, семевыносящего протока, или влагалища (рис. 7).

Навроцкий и Скабичевский говорят, что „нервы входят исключительно со стороны шейки“,—это, конечно, неверно. Через боковые складки брюшины вместе с артериями, с мочеточниками, а также по треугольнику пузыря и со стороны шейки сплетение непосредственно переходит на стенку пузыря.

Нервы, указанные в предыдущем макроскопическом обзоре, являются постоянными стволами, всегда присутствующими на всех, без исключения, объектах, но, конечно, даже при малом увеличении лупы (объектив 1, окуляр 40 *мм*) мы видим такое количество нервных связей между сплетением, окружающим пузырь, и пузырным, что даже установить число отдельных нитей не представляется возможным. Неправы, конечно, те авторы, которые устанавливали число узлов в этом сплетении в несколько десятков, их гораздо больше, но так как они находятся не в одной плоскости—их невозможно проследить глазом даже стереоскопически, как это дает бинокулярная лупа.

Как область впадения мочеточников, так

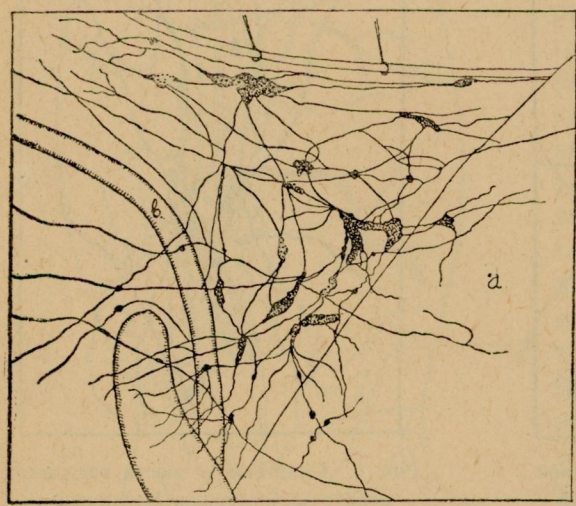

Рис. 7. Юкста-везикальное сплетение между мочевым пузырем, мочеточником и семявыносящим протоком. Увеличен в 3 раза.
The iuxta—vesicular interlacement between the bladder, the ureter and the spermatic cord.

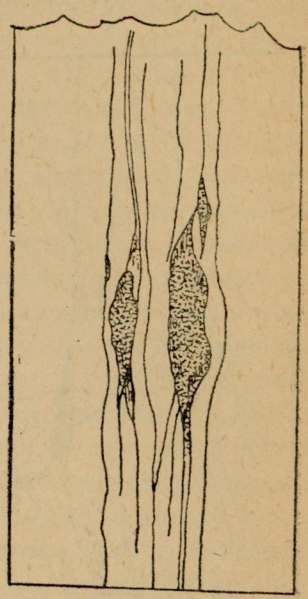

Рис. 8. Веретенообразные узлы по боковым сторонам мочевого пузыря, расположенные по ходу артерии. Увеличено в 12 раз.
Spindle shaped bundles on the lateral sides of the bladder located along the arteries.

и дно, и шейка, богато снабжены входящими сюда нервами, непосредственно переходящими из сплетения.

Сплетение вокруг пузырных артерий, как уже указывалось в макроскопическом обзоре, снабжено крупными парными узлами удлиненной формы („пузырькообразными") (рис. 8), они очень часто парны, но иногда различной величины, и бывает так, что на одной стороне большой узел, на другой же—маленький узелочек, видимый только при более значительном увеличении. Парные узлы сидят на нервных стволах, тянущихся по ходу главных артерий; число этих стволов постоянно не менее двух; но часто рядом имеется ряд стволиков, то впадающих в узлы, то связанных с ними нитями, пересекающимися между собою поперечно идущими стволиками, имеющие узлы на местах скрещения. На боковой поверхности пузыря, ближе к перед-

ней поверхности, всегда имеется более крупный нервный ствол, дающий от себя ветви на переднюю поверхность пузыря; продолжаясь к верхушке, он по своему ходу анастомозирует с предыдущими. В этом сплетении узлы мелки. Если крупные стволики расположены подсерозно, то их разветвления уходят в мышечную стенку пузыря; там образуется крупнопетлистое сплетение, видимое при удачной окраске и при макроскопическом осмотре (смотри микрофотографию, рис. 14). Но между мелкими узлами иногда попадаются крупные узлы плоской формы, напоминающие трезубец (рис. 9), вокруг которых

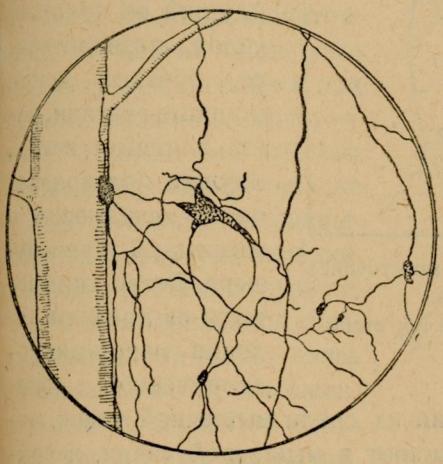

Рис. 9. Узел в форме трезубца и сплетение вокруг него на правой боковой поверхности мочевого пузыря. Увеличено в 8 раз.
A tridented bundle and interlacement around it on the right lateral surface of the bladder.

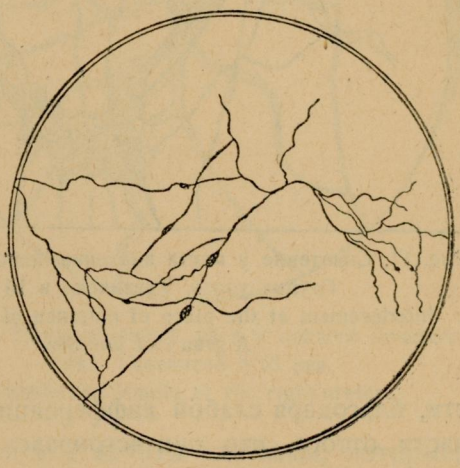

Рис. 10. Сплетение на верхушке мочевого пузыря. Увеличено в 3 раза.
Interlacement on the top of the bladder.

находится чрезвычайно сложное запутанное сплетение, имеющее ряд замкнутых петель, создающих впечатление, что нервные волокна, выходящие из узла, снова в него возвращаются, сделав петлю и пройдя через один или ряд небольших узелков. Сплетение расположено межмышечно, но находится в соединении с подсерозно расположенными нервными стволами.

На верхушке пузыря некоторые авторы не находили узлов. Несомненно, они находятся там в большом количестве.

Нервные сплетения боковых поверхностей подходят к верхушке и анастомозируют там. Часто встречающееся сплетение на верхушке пузыря изображено на нашем рис. 10.

Что касается передней поверхности пузыря, то там количество нервных узлов значительно меньше; густых сплетений мне не удавалось обнаружить, если не считать отдельных ветвей, идущих с боковых сторон пузыря и пересеченных нервными стволиками. Во всяком случае бросается в глаза бедность снабжения нервами передней поверхности пузыря.

Должен сказать, что и задняя поверхность тела, снабженная, как уже было указано, нервами, вступающими одним или несколькими стволиками через переходную складку кзади от мочеточников и проходящими через крупные узлы области впадения мочеточников, тоже сравнительно бедно снабжена нервами. Нерв, идущий от крупных узлов, разветвляется, образуя менее крупные ганглии, дает длинные ветви, идущие подсерозно, потом исчезающие в мышечной ткани пузыря. Ветви скрываются за пределы видения макро-микроскопической области, благодаря слабой дифференциации их среди мышечной ткани, отчасти оттого, что они истончаясь ныряют в мышечной ткани, несомненно, образуя крупнопетлистую сеть, снабженную мельчайшими узелками.

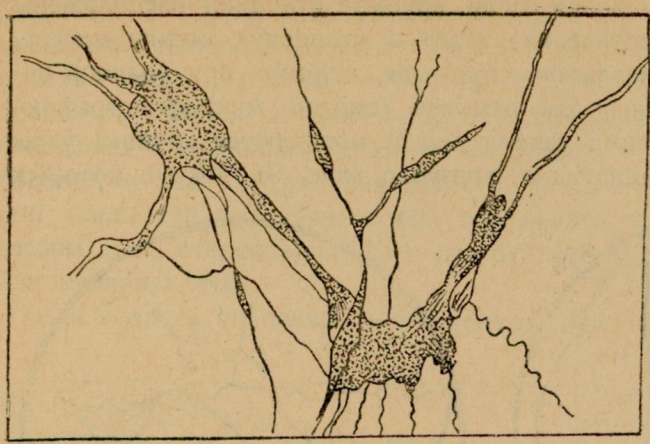

Рис. 11. Сплетение у места впадения левого мочеточника. Группа узлов. Увеличено в 16 раз.
Interlacement at the place of entrance of the left ureter. A group of bundles.

Узлы области впадения мочеточников постоянны. Их форма варьирует часто, так что даже с правой стороны того же самого пузыря узлы могут быть больше или меньше, чем слева (рис. 5, 6, 11 и 12).

Характер их следующий: два крупных узла, расположенные своими длинниками под углом, соединяются многочисленными веточками, по ходу которых рассеяны нервные клетки так, как это указал В. П. Воробьев относительно мелких ветвей на желудке собаки, „как будто бы эти нити усыпаны маковыми зернами“.

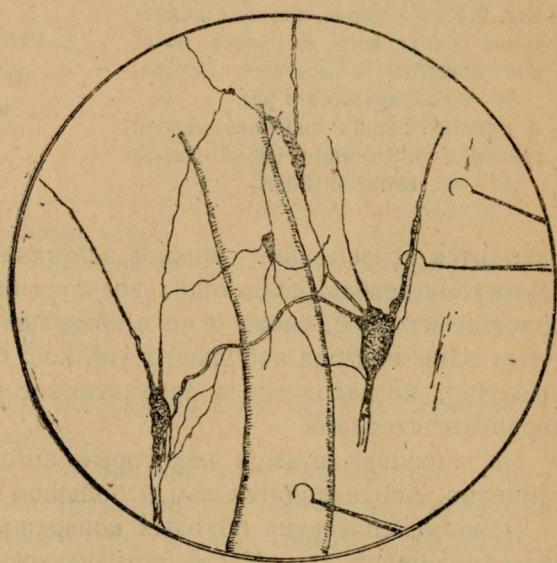

Рис. 12. Сплетение у места впадения правого мочеточника (сзади). Увеличено в 8 раз.
Interlacement at the place of entrance of the right ureter (rear).

Крупные узлы могут отстоять друг от друга на большее или меньшее расстояние, не превышающее, впрочем, двух- или трехкрат-

ный их диаметр. Вокруг них обычно расположено сплетение с мелкими узелками, распространяющееся межмышечно. Эти крупные узлы всегда располагаются подсерозно и легко сдвигаются при натягивании иголкой; этим, между прочим, объясняется то обстоятельство, что на некоторых объектах узлы эти расположены кзади от места впадения мочеточника, на многих один узел кзади, другой кпереди и под местом впадения мочеточника. Иногда они отстоят ближе к переходной складке и при ее натяжении смещаются в дупликатуру складки, отходя от стенки пузыря. Через узлы переходной складки всегда они имеют связь со сплетением, расположенным вне пузыря. При большом увеличении мы видим, что узлы эти набиты клетками, которые, даже как будто бы не имея там помещения, облепили узел снаружи и по ходу волокон.

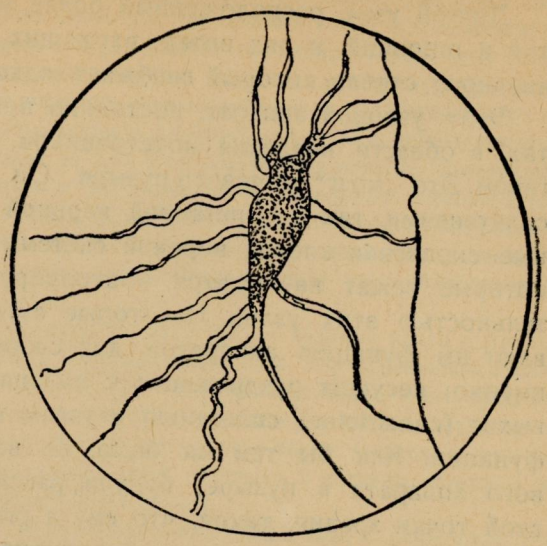

Рис. 13. Паукообразный узел у правого мочеточника. Увеличено в 16 раз.
Spinderlike bundle at the right ureter.

Рис. 14. Микрофотография узлов на боковой поверхности мочевого пузыря. Увеличено в 35 раз.
Microphotograph of bundles of the lateral suxface of the bladder.

Узел, лежащий, обычно, ближе к переходной складке, а на некоторых объектах даже в ней, при рассматривании невооруженным

глазом похож на „паучка"; выходящие из него волокна напоминают лапки (см. рис. 13).

Другой узел, расположенный более медиально (кзади), более плоский и широкий, и ряд нитей, входящих в него, выходит в виде того нервного ствола, который снабжает заднебоковую поверхность пузыря.

Этот узловой аппарат, постоянно присутствующий на всех объектах в области впадения мочеточников, является весьма сложным органом. Это „мозг" мочевого пузыря. Он связан, как с juxtamural'ными сплетениями, так и с mural'ной нервной системой. Это наиболее мощные скопления клеток нервной системы, и те узловые конгломераты, которые лежат вне пузыря, контролируются и специфицируются деятельностью этих узлов. Некоторые авторы (Жилис, 1927) приписывают им функцию аппаратов для сжимания выходной части пузыря, именно: несущих раздражение к мышцам, сжимающим и запирающим выход (constrictor), сплетению и узлам на теле пузыря—депрессивные функции. Как бы там ни было, во всяком случае характер узлового аппарата в пузыре, будучи рассмотрен только с морфологической точки зрения, таков, что ему a priori нужно отвести большую и чрезвычайно важную роль в функциональном отношении.

Заключение

1. Новая анатомическая методика позволяет получать новые анатомические данные.

2. Методика акад. В. П. Воробьева дает возможность изучать нервы на полых органах в целом, не прибегая к препаровке.

3. Область макро-макромикроскопического лимитрофного видения может быть хорошо изучена, благодаря тому что окрашенные нервы ясно контурируются на слабо-окрашенном фоне других тканей.

4. Окраска нервов метиленовой синью еще не является совершенной и требует еще значительных улучшений, чтобы иметь возможность дифференцировать нервные элементы цереброспинальной парасимпатической и симпатической систем.

5. На мочевом пузыре кролика метиленовой синью хорошо окрашиваются нервы со всеми их разветвлениями, крупные и мелкие ганглии (муральная система).

6. Можно ясно установить существующие взаимоотношения между экстрамуральными сплетениями и муральными нервами пузыря.

7. Нервы на пузыре лежат подсерозно, их разветвления проникают в мышечный слой, где образуются сплетения, снабженные узлами; из этих сплетений идут тонкие веточки вглубь в подслизистую и далее в слизистую.

8. В области впадения мочеточников находятся наиболее крупные узлы. Они более или менее постоянны. Вокруг них имеются значительные подсерозные и межмышечные сплетения.

9. На вершине пузыря, где анастомозируют нервы, идущие с обеих боковых поверхностей пузыря, встречаются сплетения, снабженные узелками.

ПРОТОКОЛЫ

1. Кролик, самец, молодой, вес 1 кило. Харьков, 20 июня 1920 г. Препарат приготовлен вычленением в крестцово-подвздошном сочленении обеих тазовых костей и конечностей и удалением их разрезом через лонное сращение. Позвоночник пересечен в поясничной области, кожа с шерстью и излишняя мускулатура удалены. Препарат обработан 1% муравьиной кислотой в течение 12 часов. Клетчатка разбухла, легко удаляется током воды, при промывании и препаровкой иглами. Видно: тазовый нерв, составляется из волокон, идущих от 2, 3, 4-го крестцовых нервов. Подчревный нерв, спускаясь от нижне-брыжеечного узла, входит в сплетение, образующееся в средней трети прямой кишки. Нервных узлов мало. Нервный стволик, направляющийся к пузырю от пучка тазового нерва, хорошо выражен, давая ряд ветвей, он вступает у места впадения мочеточника, перекидываясь через него. Аналогичную картину наблюдаем и с правой стороны.

2. Кролик, самка, вес $^1/_2$ кило. Харьков 10 июля 1920 г. Тазовые кости и правая конечность оставлены с одной стороны. Препарат обработан 1% муравьиной кислотой 12 часов. При препаровке видно: по ходу подчревного нерва у его средины утолщение веретенообразной формы, в виде узла; приближаясь к тазовому сплетению, подчревный нерв дает три ветви, из которых первая также делится на три веточки, направляясь к месту впадения мочеточника, сплетаясь с ветвями, идущими от крестцовых нервов. Препарат зарисован В. Авериным.

3. Кролик, самец, вес 1 кило 10 грамм. Харьков, 20 июля 1920 г. Обработан 1% муравьиной кислотой. Тазовый нерв составляется из ветвей 2, 3 и 4-го крестцового нерва; в сплетении значительное количество узлов. Седалищный нерв составляется из ветвей двух последних поясничных и первого крестцового корешков. К пузырю идет ряд ветвей, перебрасывающихся через мочеточник от пузырного нерва.

4. Кролик, самец, вес $^1/_2$ кило, получен из Бактериологического института 24 июля 1920 г. Мочевой пузырь после обработки 1% муравьиной кислотой наполнен желатиной с тушью. На фоне пузыря видны входящие у места впадения мочеточника узелки числом 5—6. Подчревный нерв легко проследить до сплетения у пузыря, где он анастомозирует с ветвями крестцового сплетения, от которого ветви направляются к пузырю.

5. Кролик, самец, вес 515 г. Сентябрь, 1920 г. Препарат обработан прежним способом. Сплетения небогаты узлами, выражена сильно ветвь, идущая к нижнему отделу толстой кишки от тазового нерва. В сплетении по ходу встречаются узелки. Клетчатка имбибирована венозной кровью,—фон, на котором видны сплетения.

6. Кролик, самец, вес 500 г. Сентябрь, 1920 г. Подчревный нерв при соединении с тазовыми ветвями дает три главных веточки. Обработка препарата прежним способом.

7. Кролик, самец, вес 750 г. Сентябрь, 1920 г. Обработка препарата прежним способом. Наблюдается прежняя картина распределения нервов. В сплетении у самого пузыря можно насчитать невооруженным глазом 10—12 узелков.

8. Кролик, самка, вес 500 г. Май 1921 г. Препарат обработан прежним способом Подчревный нерв, спускаясь к сплетению, входит в контакт с ветвями крестцового сплетения, разделяясь на ряд ветвей, направляющихся к месту впадения мочеточника. В сплетении, на местах пересечения нервов, видны многочисленные узелки. Нижний пучок тазового нерва образуя дугу, спускается вниз по прямой кишке и в нижней трети он образует сплетение, хорошо снабженное узелками. Такова картина с левой стороны. Справа мы имеем аналогичную картину, но только от тазового нерва отделяется ветвь, которая направляется косо, пересекая кишку, к мочеточнику выше места его впадения, входя в контакт с ветвями подчревного нерва.

9. Кролик, самка, вес около $^1/_2$ кило. Май 1921 г. Мочевой пузырь при препаровке поврежден. На препарате хорошо заметны ветви, направляющиеся к месту впадения мочеточника, пузырная ветвь здесь, переходя через мочеточник, отдает ветвь, идущую медиально так, что мочеточник охватывается как бы петлей; эта ветвь поднимается вверх по мочеточнику. Средние ветви тазового нерва также

развиты довольно значительно, причем из сплетения видно, как они переходят на мочевой пузырь и мочеиспускательный канал. Нижние ветви тазового нерва на прямой кишке, дугообразно изгибаясь, образуют петлистое сплетение, значительно снабженное узлами. Слева подчревный нерв, вступая в контакт с ветвями крестцового сплетения, дает подкрепляющие волокна для нижней ветви, которая в геморроидальном сплетении несет на своих разветвлениях множество узелков.

10. Кролик, самка, вес 550 г. Май 1921 г. У места впадения мочеточника видно тонкое петлистое сплетение, снабженное узлами. На темном фоне наполненной прямой кишки, просвечивают беловатые нити сплетения, снабженного узелками. В остальном картина аналогична другим описанным уже препаратам.

11. Кролик, самка, вес 400 грамм. Декабрь, 1921 г. Подчревный нерв хорошо заметен спускающимся вдоль прямой кишки, имеет многочисленные ветви при соединении с крестцовыми нервами.

12. Кролик, самка, вес 350 г. Декабрь 1921 г. — Нижний брыжеечный узел сидит на отхождении нижнебрыжеечной артерии, парный, ясно различим, особенно в верхней своей паре. От нижней части пары берет начало подчревный нерв, состоящий из 2 пучков, рыхло соединенных друг с другом, разделяющихся далее по ходу и переходящих под местом деления аорты на две части, на обе стороны прямой кишки. Тазовый нерв имеет обычное расположение с той и другой стороны. Сплетение бедно узлами.

13. Кролик, самка, весом 600 г. Январь 1922 г. Нижний брыжеечный узел имеет продолговатую форму, заостренную кверху охватывает нижнебрыжеечную артерию и соединяется с нижней парой нижнебрыжеечного узла, также продолговатой формы. От нее отходит подчревный нерв, дающий по своему ходу несколько ветвей для толстой кишки и ганглиозное утолщение по его ходу, от которого идет целый ряд мелких веточек к аортальному сплетению. В промежутке между мочеточником, стенкой мочевого пузыря и прямою кишкою, там, где располагается сплетение юкста-везикальное, видны мельчайшие узелки, сюда вплетается подчревный нерв, образуя предварительно у края толстой кишки узел с расходящимся от него пучком ветвей, идущих вдоль мочеточника к шейке пузыря и по оси прямой кишки до встречи с ветвями тазового нерва. От этого узла до ветвей тазового сплетения подчревный нерв проходит, приблизительно, расстояние в два сантиметра. От этого узла идут ветви к влагалищу и матке. Такой узел имеется, как на правой, так и на левой стороне.

14. Кролик, самка, вес 1250 г. Май 1922 г. Нижнебрыжеечный узел большой величины; от него идет пучок ветвей вверх для соединения со сплетениями почек по ходу нижнебрыжеечной артерии в брыжейке толстой кишки и от нижней пары к аорте и нижней полой вене. Подчревный нерв спускается от нижней пары, давая по своему ходу узел на расстоянии трех сантиметров от нижнебрыжеечного узла, от него идет пучок веточек до восьми штук, вплетающийся в сплетение аорты и образующий далее стволик, идущий по продолжению аорты и переходящий с правой стороны в сплетение нижней полой вены. Подчревный нерв, достигнув прямой кишки на расстоянии 10 *см* или немного менее от нижнебрыжеечного узла, дает ряд веточек, направляющихся для соединения с ветвями тазового нерва, косо пересекающими прямую кишку и идущими к месту впадения мочеточника. На месте контакта узлов, при рассматривании простым глазом, очень немного. Под лупой видны немногочисленные узелки на местах пересечений нервов. С левой стороны мы наблюдаем тождественную картину.

15. Кролик, самец, вес 500 г. Январь, 1923 г. Краснодар. Пузырь инъецирован физиологическим раствором. Между местом впадения мочеточника, артерией и стенкой пузыря ясно видно, после обработки 1% муравьиной кислотой, сплетения, снабженные узелками, из которого ветви направляются в стенки пузыря. К этому сплетению подходят ветви пузырного нерва из тазового нерва и веточки от подчревного нерва.

16. Кролик, самец, вес 350 грамм. Январь 1923 г. Краснодар. В юкстамуральном сплетении пузыря виднеются мелкие узелки.

17. Кролик, самка, вес 600 грамм. Май, 1923 г. Краснодар. Пузырь инъецирован, влагалище также наполнено физиологическим раствором. После обработан муравьиной кислотой, видны сплетения, проходящие по боковым поверхностям прямой кишки растянутого влагалища к пузырю в области впадения мочеточника и его шейки. Если смотреть на пузырь сзади, отодвинув влагалище, между двумя складками брюшины видно, как в области впадения мочеточника с двух сторон проникают в пузырь нервные волокна, снабженные узлами.

18. Кролик, самец, вес 500 *г*. Май 1923 г. Краснодар.—Подчревный нерв, вступая в контакт с ветвями тазового нерва, дает ряд мелких узелков, видимых простым глазом. Нижние ветви спускаются по прямой кишке, образуя сплетение вокруг геморроидальной верхней артерии.

19. Кролик, самка, вес 750 *г*. Май, 1923 г. Краснодар. Расположение сплетений обычного типа. Нижнебрыжеечный узел значительной величины, по ходу подчревный нерв отдает многочисленные ветви толстой кишке. Препарат обработан обычным способом.

20. Кролик, самец, вес 500 *г*. Май, 1923 г. Краснодар. Препарат обработан муравьиной кислотой $^1/_2{}^0/_0$ в течение суток. Хорошо распрепаровываются нервные стволики, направляющиеся к пузырю от тазового нерва. На передней поверхности крестца распрепарован симпатический нерв с ветвями, соединяющими его с корешками крестцового сплетения. От симпатического нерва можно проследить незначительные веточки к сплетению прямой кишки. Между верхним геморроидальным сплетением, являющимся продолжением нижне-задних ветвей тазовых нервов и продолжающихся сюда ветвей подчревного нерва и нижним геморроидальным сплетением можно проследить анастомотические соединения. Срамной нерв, обычно дающий на препаратах три ветви, здесь снабжает пенис, анальную область и мышцы хвоста, давая многочисленные ветви, в виде пучка.

21. Кролик, самец, вес 1 кило. Харьков, май 1922 г. Окраска метиленовой синью, фиксация пикриново-кислым аммонием. Для препарата взят только мочевой пузырь, который и наполнен физиологическим раствором, окраска $2^1/_2$ часа. Видны узлы в области впадения мочеточника по ходу нервов, перекидывающиеся через него. На задней боковой поверхности располагается нервный ствол, сначала подсерозно, а затем, разветвляясь, уходит в межмышечный слой, где также дает ряд узлов. По боковой поверхности пузыря тянутся вдоль артерии ряд крупных нервных стволов, анастомозирующих на верхушке; по их ходу встречаются небольшие узелки продолговатой формы, иногда сидящие парно. Нервы эти также расположены подсерозно, своими разветвлениями они уходят в подлежащие ткани. Левая боковая поверхность пузыря имеет аналогичное расположение нервов. Препарат зарисован В. Г. Авериным.

22. Кролик, самец, вес 950 *г*. Май, 1922 г. Харьков. Препарат окрашен метиленовой синью, фиксирован пикриново-кислым аммонием. Окраска 2 часа. У места впадения правого мочеточника видна группа узлов в форме цепочки, расположенных по ходу нервов, входящих в пузырь у места впадения мочеточника. Вокруг этих узлов образуется целое сплетение, расположенное частью подсерозно, частью межмышечно, причем видно, как стволики из подсерозного сплетения ныряют вглубь. Это сплетение анастомозирует с нервами боковой поверхности пузыря, расположенными подсерозно и лежащими вдоль артерии пузыря, направляющейся к вершине. Узлы у места впадения мочеточника под лупой при слабом увеличении представляют из себя скопление нервных клеток, по ходу перекидывающихся через мочеточник нервных стволиков, причем первый узелок представляет из себя трехгранной формы тело, соединяющееся с петлей, по углам которой расположены скопления групп клеток. Далее, нервные стволики от этой трехугольной петли входят в веретенообразный узел, с другого конца которого отделяются два нервные ствола, сначала соединенные вместе. При более сильном увеличении в этой цепочке узлов по ходу нервных стволиков можно видеть отдельные группы клеточек. Зарисован В. Г. Авериным.

23. Кролик, самец, вес 1 кило. Июнь 1922 г. Харьков. Окраска метиленовой

синью. Мочевой пузырь вырезан вместе с прямой кишкой. Видны нервные сплетения, расположенные юкста-мурально, главным образом, в области впадения мочеточника, куда подходит ряд нервных стволов, направляющихся на боковую и заднюю поверхности мочевого пузыря. Цепь узлов у места впадения мочеточника аналогична предыдущему препарату, но расположена более компактно как с правой, так и с левой стороны.

24. Новорожденный кролик, самка. Июнь 1922 г. Препарат окрашен метиленовой синью, окраска удачна. В юкста-муральном сплетении замечается малое количество узлов. Узлы в области впадения мочеточника присутствуют и имеют то же расположение, как и у взрослого.

25. Новорожденный кролик, самец. Июнь 1922 г. Харьков. Препарат окрашен метиленовой синью. Беден узлами. Вдоль артерий окрасились хорошо нервные сплетения, снабженные узелками, часто парными. На передней поверхности узлов незаметно, на боковых у места впадения мочеточника более или менее симметрично расположена постоянная группа ганглиев.

26. Новорожденный кролик, самец. Июнь 1922 г. Харьков. Препарат вырезан вместе с прямой кишкой, окрашен метиленовой синью. Сплетения на прямой кишке и у мочевого пузыря хорошо окрасились. Бедны узлами. Видно хорошо место перехода нервов в области впадения мочеточника и у шейки пузыря.

27. Новорожденный кролик, самец. Июнь 1922 г. Харьков. Препарат окрашен метиленовой синью. Окраска бледная. Видны узлы у места впадения мочеточника. При рассматривании под лупой при увеличении в 24—36 раз видно межмышечное сплетение на боковой поверхности, снабженное маленькими узелками.

28. Март 1923 г. Краснодар. Кролик, самец, вес 1 кило. Препарат пузыря окрашен метиленовой синью, фиксирован пикриново-кислым аммонием и сохраняется в равных частях аммония и глицерина. При проходящем свете растянутый на стеклянной пластинке мочевой пузырь представляет очень красивую картину окрашенных мышечных пучков, среди которых видны интенсивно окрашенные в темнолиловый цвет нервы, идущие по боковым поверхностям пузыря подсерозно, отдающие назад к задней поверхности пузыря 5—6 ветвей и на переднюю поверхность 3—4 меньшей величины ветви. Видно как целый ряд нервных стволиков ныряет в мышечный слой пузыря, образуя там крупнопетлистые сети, видимые при слабых увеличениях. Узлы в области впадения мочеточника значительной величины интенсивно окрасились.

29. Март, 1923 г. Краснодар. Кролик, самка, вес 1200 *г*. Окраска метиленовой синью. Удачно окрасились нервы на верхушке пузыря, где с двух боковых поверхностей нервы, сходясь, анастомозируют между собою, образуя сплетение, снабженное мелкими узелками. Артерии боковой поверхности при промывании недостаточно хорошо освободились от свернувшейся крови, вены тоже содержат кое-где кровь, поэтому при просвечивании они видны менее прозрачными, чем обыкновенно. Нервные стволы сопророждают по боковой поверхности, но их разветления не соответствуют разветлениям артерий. На задней боковой поверхности нервный ствол, отходящий от крупных узлов, идет без сопровождения сосудов. На переднюю поверхность и на шейку пузыря нервные стволики идут рядом с направляющейся туда артерией.

30. Март 1923 г. Краснодар. Кролик, самец, небольшой. Окраска метиленовой синью. Интенсивно окрасилось сплетение, окружающее предстательную железу и семенные пузырьки. На красновато-мясистом фоне простаты видно густо петлистое сплетение, снабженное узлами, набитыми клетками.

31. Октябрь 1923 г. Краснодар. Кролик самец, вес около 1 кило. Окраска метиленовой синью, длившаяся $2^1/_2$ часа. Удачно окрасилось сплетение, находящееся в пространстве между стенкой пузыря юкста-мурально, семевыносящим протоком и простатическим пузырьком снизу и мочеточником. В нем видно множество узлов, сидящих на переплетающихся нервных веточках, находящихся в различных плоскостях, хорошо видимых в стерео-лупу. Кролик был очень худой, поэтому клетчатка бедна жиром и не препятствует, как обычно, более глубокому проникновению

проходящего света, позволяя ясно видеть сплетения в глубине. В этом пространстве можно насчитать 14 более или менее крупных узлов и около 20 мелких. Наиболее крупные узлы, один имеет форму трехгранную, другой подковообразную, причем последний связан по ходу входящих и выходящих из него волокон с рядом более мелких узлов. Нервные волокна, прошедшие через эти узлы, далее углубляются уже в стенку пузыря.

32. Октябрь 1923 г. Краснодар. Кролик, самка, вес 1 кило. Окраска метиленовой синью. Мочевой пузырь наполнен физиологическим раствором, также и влагалище. При рассмотрении в растянутом состоянии под бинокуляром Лейтца (увеличение окуляра 1, объектив 40 *мм*) можно видеть все сплетение, переходящее из тазового сплетения на пузырь. Через мочеточник перекидываются три нервных ствола, которые проходят через узлы у места впадения мочеточника и далее направляются по боковой поверхности пузыря, образуя по своему ходу продолговатые ганглии, парно сидящие и при окраске имеющие „пузырькообразный" вид, вследствие неравномерности окрашивания внутри их по периферии. У места впадения мочеточника между узлами, расположенными юкста-мурально и в сплетении вне пузыря, соединяющие их нити дают петлю, удлиненную, неправильной шестигранной формы. Вдоль мочеточника спускается нерв, который вплетается в общее сплетение боковой стенки пузыря, происходящий от подчревного нерва. На переднюю поверхность пузыря направляются нервы со стороны шейки пузыря, а также ветви нервного ствола, перекидывающегося через мочеточнк и направляющегося косо к оси тела пузыря по передне-боковой поверхности его. По ходу эти нервы содержат узелки. При слабом увеличении по всему препарату пузыря можно их насчитать свыше 50 на правой половине пузыря и столько же на левой. В сплетении тазовом, вблизи пузыря и у места впадения мочеточника в брюшинной складке можно насчитать до 20 узлов.

33. Октябрь 1923 г. Краснодар. Кролик, самка, вес около 1 кило. На верхушке пузыря расположено сплетение, образующееся от анастомозов сплетений, идущих с боковых поверхностей пузыря. В сплетении можно насчить до 10 мелких узелков.

34. Октябрь 1923 г. Краснодар. Кролик, самец, вес 1 кило. Окрашенный пузырь наполнен физиологическим раствором и при проходящем свете под лупой, при слабом увеличении, можно рассмотреть детали сплетений, хорошо окрасившихся, расположенных на боковых поверхностях пузыря. Группа нервов, вступивших в стенку пузыря у места впадения мочеточника, проходит через группу узлов крупных, имеющих неправильную веретенообразную форму, числом три; от них тянутся разветвления на заднюю поверхность пузыря, не следуя ходу артерий и вдоль артерий боковой поверности пузыря, образуя сплетение в мышечной оболочке. Вдоль артерий боковой поверхности, сопровождая их до самой верхушки, тянется два ствола, перешедших на пузырь из внепузырной части сплетения, по ходу которых мы встречаем множество мелких и 4 крупных узла. От этих узелков к самой артерии идут веточки для периартериальных плексусов, также снабженных мелкими узелками, видимых при более сильном увеличении бинокулярной лупы в 32—64 раза. Эти сплетения расположены подсерозно, но можно видеть ряд ветвей, направляющихся от нервов, сопровождающих артерию, встречающихся с разветлением нервов задне-боковой поверхности, пересекающихся с ним, образуя узлы, причем крупно-петлистые сети этих сплетений расположены в мышечной стенке пузыря. По передней поверхности пузыря направляются три нерва, захватывающие нижний, средний и верхний сегменты пузыря своими разветвлениями, на которых имеются небольшие ганглии. Всех узлов на левой половине пузыря, которые удается посчитать при слабом увеличениии лупы—85, из них три крупных в области впадения мочеточника и по продолжению нервов, здесь идущих, и 4, находящихся на нервах по ходу артерии боковой поверхности, причем три из этих узлов имеют на параллельно идущем нерве парно расположенные небольшие узелки. В верхнем сегменте пузыря при более сильном увеличении можно обнаружить оригинальной формы сплетение, расположенное частью подсерозно в главной своей массе волокон межмышечно. Оно связано со сплетением, расположенным на самой стенке артерии боковой поверхности пузыря с его узлами. В центре этого сплетения расположен узел в форме трезубца, от которого идут

волокна к узелку на артерии и к узлам, рассеянным в межмышечном сплетении. Интересно то, что ряд волокон, выходя из узла, образуют петлю и вновь возвращаются. Узел набит хорошо воспринявшими краску клетками. Препарат зарисован.

35. Октябрь, 1923 г. Краснодар. Кролик, самка, вес $1^1/_2$ кило. Окраска метиленовой синью. Вдоль артерий боковой поверхности пузыря, сопровождаемой двумя венами, можно видеть идущие вдоль нервные стволы с сидящими на них веретенообразными, иногда неправильно овальной формы, иногда почти круглыми, узлами различной величины, не превышающей, однако, $^1/_4$ *мм.* От этих нервов идут разветвления вдоль сосудов, образующие сплетение на их стенках. Вдоль вен можно также видеть сплетения, снабженные узелками.

36. Ноябрь 1923 г. Краснодар. Кролик, самец, вес, $^1/_2$ кило. Окраска метиленовой синью. Пузырь растянут налитым физиологическим раствором. Сзади между мочеточниками видно под лупой сплетение, снабженное мельчайшими узелками, расположенное интрамурально и связанное с группами ганглиев у места впадения обоих мочеточников. Книзу оно продолжается на выходную часть пузыря и связано со сплетением семевыносящих протоков и семенных пузырьков.

37, 38 и 39. Ноябрь 1923. г. Краснодар. Три кролика-самца одного и того же помета, возраст 2 недели. Окраска метиленовой синью. На боковых поверхностях сплетения обычного типа с небольшим количеством узлов. У места впадения мочеточников узлы, хотя и неодинаковой формы, но тождественные, расположенные цепочкой; через них проходят идущие через мочеточник нервы.

40. Ноябрь 1923 г. Краснодар. Кролик, самка, вес около 1 кило. Окраска метиленовой синью. На боковой поверхости пузыря хорошо окрасились узлы вдоль артерий. Узлы веретенообразной формы, сидящие часто парно друг против друга на нервных стволиках. Некоторые из них значительной величины и густо набиты клетками. Тонкие пучки волокон, иногда едва заметных, соединяют их друг с другом и со сплетениями сосудов.

41. Апрель 1924 г. Краснодар. Новорожденный кролик, самка. Окраска метиленовой синью. Узлы в области впадения мочеточников близко расположены друг к другу, вокруг них видно сплетение. Видно, как по мочеточнику спускается нервный стволик, присоединяющийся к этому сплетению. С левой стороны у места впадения мочеточника узлы меньшей величины, причем второй отодвинут по ходу нерва на расстояние трех продольных диаметров от первого узла.

42. Апрель 1924 г. Краснодар. Кролик, самец, вес 1 кило. Окраска метиленовой синью. Благодаря мало развитой клетчатке и отсутствию жира, удается видеть окрасившиеся волокна сплетения, находящегося по обеим сторонам средней трети прямой кишки. Крестцовые нервы, вплетаясь в это сплетения, дают ветви, которые можно проследить направляющимися на пузырь и вступающими в стенку со стороны шейки и в область впадения мочеточника. Подчревный нерв соединяется в этом сплетении с волокнами крестцовых нервов, несущих на себе небольшие узелки.

43, 44, 45, 46. Апрель 1924 г., Краснодар. Четыре новорожденных кролика. Две самки, два самца. Окраска метиленовой синью. Удачно окрасились сплетения на боковых поверхностях пузыря, где видны нервные сети при большом увеличении лупы. Узлов видно немного. В расположении их нельзя уловить какого-либо постоянства за исключением узлов у места впадения мочеточника, где они варьируя по форме все же на всех препаратах подобны. На передней поверхности пузырей не видно значительных сплетений.

47. Июнь 1924 г. Краснодар—Харьков. Кролик самец, вес около 1 кило. Препарат обработан прежним способом—фиксирован пикриново-кислым аммонием. У места впадения мочеточника с левой стороны группа входящих нервных стволов образует узел, находящийся юкста-мурально и при оттягивании брюшной складки смещающийся по отношению к мочеточнику. Узел этот неправильной формы, густо набит клетками, от него отходят волокна к узлу более правильной овальной формы и затем к узелку меньшей величины, находящемуся у вершины угла, образуемого тремя слитыми вместе узелками. Кроме того, от него отходит тонкая веточка к узелку, лежащему

на мочеточнике. Вся эта группа узлов, расположенная юкста-мурально, находится в сплетении, ветви которого уже проникают в мышечную стенку пузыря. Таковым представляется сплетение при увеличении около 24 раз. С правой стороны этого же препарата узлы несколько иной формы; первый узел, в который входит семь нервных стволов и от которого отходят далее волокна для соединения с другими узлами, имеет как бы паукообразную форму. От правой части узла, от его булавовидного утолщения, отходят в виде двух рогов два нервных пучка, на которых заметны клеточные скопления. От его верхней части отходят три стволика, на одном из которых также сидят по его продолжению клеточные группы; он впадает в вершину треугольника, по углам которого расположены узелки и к которому подходят также и другие два нервных стволика. От левой части узла идет пучок нервных стволов, снабженный клеточными группами, к узлу, вполовину меньшему, чем описанный, яйцевидной формы, с отходящими от него в четырех направлениях пучками. Расстояние между первым и вторым узлом равно диаметру этого узла.

48. Июнь 1924 г. Харьков. Кролик, самец, вес около 1 кило. Верхушка пузыря после окраски и фиксации растянута на стеклянной пластинке, и при проходящем свете можно заметить пучки нервных разветвлений, идущих с боковых поверхностей пузыря и анастомозирующих друг с другом.

49. Июнь 1924 г. Харьков. Кролик, самец, вес около 1 кило. Окраска метиленовой синью. Удачно окрасились узлы в области впадения мочеточников, а также сплетение по боковым поверхностям пузыря.

50. Июнь, 1924 г. Харьков—Краснодар. Кролик, самец, вес свыше 1 кило. Окраска метиленовой синью, фиксация пикриново-кислым аммонием. Хранится, как и другие препараты, в смеси глицерина и пикриново-кислого аммония, прибавлено немного формалина, чтобы избегнуть плесени. На препарате удачно окрасились почти все пузырное сплетение. Видно, как нервные стволики, вступая в пузырь со стороны шейки пузыря, в области впадения мочеточника и начальной части уретры, находясь сначала подсерозно, своими разветвлениями проникают в мышечный слой, образуя там крупно-петлистую сеть; как и подсерозные стволы, они снабжены там узелками, только меньшей величины по ходу волокон и в местах пересечения. При более сильных увеличениях лупы можно видеть нервные стволики, ныряющие еще глубже под мышечные пласты. Область впадения мочеточников содержит наибольшее количество встречающихся в сплетении узлов и группу постоянных крупных ганглиев, подсерозно расположенных у переходной складки, несколько сзади от места впадения мочеточников.

51. Симферополь. Декабрь 1935 г. Кролик, самец, вес—свыше кило. Окраска обычная. Пузырь вырезан и наполнен физиологическим раствором. Видны узлы у места впадения мочеточников: цепочка слева из 3 узлов подряд, справа—два и затем, по ходу нерва, на некотором расстоянии—незначительное утолщение—узелок, препарат не фиксирован.

52—55. 4 кролика, 10 дней. Январь 1936 г. Симферополь. Окраска пузырей метиленовой синью без промывки и инъекции. Окраска довольно удачна, видны узлы у входа мочеточников, видны узлы по боковым сторонам пузыря и на верхушке. Но у молодых кроликов узлов меньше.

56. Кролик, самка, взрослая, июнь 1936 год. Симферополь. Окраска метиленовой синью. Пузырь вырезан с маткой, влагалищем и прямой кишкой. На пузыре видны узлы в обычных местах расположения, видны и вдоль артерий на боковых поверхностях пузыря—мало.

57. Кролик, самец, Декабрь 1936 г. Симферополь. Окраска пузыря метиленовой синью. При растягивании мускулатуры, слабо окрашенной, под лупой видны мельчайшие разветвления и узелки, связанные с подсерозным сплетением у артерий.

58. Кролик, самец. Декабрь 1936 г. Симферополь. Вырезанный пузырь положен в красящий раствор—окрасился удовлетворительно—несколько закрашен. После фиксации видны сплетения. Можно видеть на каудальной—дорзальной поверхности и между местами впадения мочеточников сплетения, снабженные узлами, узелки мелкие.

ЛИТЕРАТУРА

1. Arnstein. Die Methylenblaufärbung als histologische Methode. Anatom Anz. 1887.

2. Батуев, Н. Анатомические и хирургические исследования мочевого пузыря и мочеиспускательн. канала (диссертация). СПБ. 1887.

3. Белоусов, Н. Ф. К теории окрашивания нервной ткани метиленовой синькой. Тр. IV Всесоюзн. съезда зоологов, анатомов и гистологов в 1930 г.

4. Бобринский, Н. А. Анатомия кролика. 1932 г.

5. Branca, A. Precis d'Histologie. 1910.

6. Disse. Harn und Geschlechtsorgane. 1922.

7. Догель, А. С. Техника окрашивания нервной системы метиленовой синью. 1902 г.

8. Фальк, Я. Г. Материалы для изучения иннервации матки и влагалища. Эксп. исследов. (диссертация). Москва. 1913.

9. Frankenhauser. Die Nerven der Gebärmutter. Jena. 1867.

10. Gavronsky. Über die Verbreitung und Endigung der Nerven in den weibl Genitalien. 1894.

11. Георгиевский, И. Материалы к топографии нервных узлов предстательной железы и их изменениям при некоторых заболеваниях организма. Юрьев. 1903.

12. Gerhard. Das Kaninchen. Leipzig. 1908.

13. Gianuzzi. Note sur les nerfs moteurs de la vessie. Comptes Rendus de l'Academie des Sciences F. 56, 1853.

14. Gilis, P. Anatomie elementaire des centres nerveux et du sympatique. 1927.

15. Журавлев, А. Н. Иннервация матки человека. Тр. IV Всесоюзн. съезда зоологов, анатомов и гистологов в 1930 г.

16. Henle, G. Handbuch der Nerven des Menschen. 1864.

17. Jayle, G. E. Les nerfs splanchniques pelviene et le carrefour mesentherique inf. Ann. d'Anatomie, № 1 T. XI. 1934.

18. Он же. Centre hypogastrique du chien. Les Arch. d'Anat. Strasbourg. 1935.

19. Он же. Le centre hypogastrique du Loup coyote de Bresil (femelle).

20. Kalischer, O. Über die Nerven der Harnblase, des uterus et des Vagina. Akad. d. Wissensch. 1894.

21. Кондратьев, Н. С. Элективная окраска нервной системы. Харьков. 1922.

22. Он же. Новые морфологич. направления в учении о вегетативной нервной системе. Одесса. 1934.

23. Krause, W. Anatomie des Kaninches. Wien. 1868. II Aufl—1884.

24. Купрессов. К физиологии жома мочевого пузыря. Варшава. 1873.

25. Лазаревич, И. Диафоноскопия или просвечивание в применении к исследованию тканей и органов в женском тазе с описанием случая зачаточного образования матки и отсутствия рукава. Харьков. 1880.

26. Ландуа. Физиология. Перевод под. ред. В Данилевского. 1898.

27. Langley and Anderson. The innervation of the pelvic and adjoining viscera. Journ. of physiology. V. XX. London. 1896.

28. Lawrentiew, R. Zur Frage der Morphologie und Verbreitung der Nervenendigungen in der weibl. Urethra. Int. Monatschr. 1913.

29. Ленглей, Дж. Автономная нервная система. ГИЗ. 1925.

30. Леонтович, А. В. Фиксирование витальной окраски нервов при помощи метиленовой синьки. Тр. 4-го съезда зоологов. 1930 г.

31. Luschka, H. Die Anatomie des Menschen. 1864.

32. Loutsch, H. Etude anatomique et physiologique du système nerveux végétatif du rectum. Annales d'Anatomie pathologique. V. XI. 1934.

33. Michailow, S. Innervation der Harnblase den Säugetieren. Arch. weter. Wiss. 1908.

34. Müller, L. R. Das vegetative Nervensystem. Berlin. 1920.

35. Он же. Die Lebensnerven. 1924.

36. Насонов, Д. Н. Влияние окислительных процессов на распределение витальных красок в клетках. Тр. IV Всесоюзного съезда зоологов, анат. и гистологов в 1930 г.

37. Nawrotski und Scabitschewsky. Über motorischen Nerven der Blase. Arch f. d. ges. Physiol. 1890.

38. Quain's Anatomie. Vol. III. London 1909.

39. Паркер, Т. Курс зоотомии. Кролик. Москва. 1904.

40. Piersol. Humain Anatomy. Philadelfia. 1911.

41. Проф. Щацилло, А. А. К методике элективной окраски периферической нервной системы. Врач. обозр. № 3—4. Берлин. 1923.

42. Писемский, В. К вопросу об иннервации матки. Киев. 1904.

43. Poirier et Charpy. Traité d'Anatomie Humaine. 1901.

44. Попов, М. Нервы желчного пузыря. СПБ. 1872.

45. Пржевальский, Б. Г. К вопросу о нервных окончаниях в предстательной железе. Харьков. 1896.

46. Разенков, И. П. К методике изучения физиологии нервной клетки. Предв. сообщение. СПБ. Медицинский журнал, № 9—10.

47. Райков, В. Е. Практические занятия по зоологии. Кролик. СПБ. 1910.

48. Rauber-Kopsch. Lehrbuch der Anatomie. 1911.

49. Renner, Die Blaseninnervation (in Müller, 1920, 1924).

50. Retzius. Über die sensibilen Nervenendung in Epithel d. Harnblase. Biol. Unters. N. Folge. B. IV. 1892.

51. Ротман, А. Физиология мочепузырной иннервации. 1905.

52. Соколов, Н. А. Разветвление n. phrenici в диафрагме домашних животных (диссертация). Харьков. 1914.

53. Шабадаш, А. Л. О нервах мочевого пузыря у собак. Тр. I съезда зоологов, анатомов и гистологов в 1922 г. Птгр.

54. Терновский. В. Н. Вегетативная нервная система. 1923.

55. Он же. К истории вегетативной нервной системы. 1924.

56. Он же и Могильницкий, Н. И. Вегетативная нервная система и ее патология. 1925.

57. Testut. Traité d' Anatomie Humaine. 1911.

58. Testut et Jacob. Anatomie topographique. 1909.

59. Юхнович. П. Н. К вопросу о нервах мочевого пузыря. Доклад в Харьковском медицинском о-ве. 1910.

60. Венцковский, Ю. Л. О состоянии мышечного слоя (detrussor'a) пузыря и гипертрофированных мочевых путей, пораженных хроническим воспалением во всей толще стенок (диссертация). СПБ. 1898.

61. Wolhynski, F. A. Die Nerven der Harnblase des Kaninchens. Zschr. für Anatom und Entw. Bd. 93 1930.

62. Воробьев, В. Die Methode der Durchleuchtung und ihre Anwendung bei Untersuchung d. Magennerven. 1910.

63. Он же. О нервах желудка у собак. Харьков. 1913.

64. Он же. Метод приготовления прозрачных препаратов нервной системы. Харьков. 1917.

65. Он же. О негативной окраске нервной системы. Харьков.

66. Он же. Анатомия человека. 1932.

67. Worobiew, W. P. Methodik der Untersuchung von Nervenelementen makro- und nakro-mikroskopischen Gebietes. Berlin. 1926.

68. Ястребов. К нормальной и патологической анатомии цервикального узла матки. (диссертация). СПБ. 1881.

SUMMARY

Anatomical investigation of the innervation of the bladder (The nervs of the rabbits bladder)

By prof. V. V. BOBIN

In the present work the author gives a description of the plexus the bladder's walls, the disposition of the bundels and nerves, base on detailed study of 58 rabbit's bladders; 38 of them were staine with methylene blue, according to acad. Vorobiev's method, ar 20 of them were treated with formic acid and examined through magnifyir glass. He states a serous plexis on the lateral surfaces of the bladd at the entrance of the ureter and also among them. A few bundels we noticed on the upper part ot the bladder. In the muscular wall he four a plexus conneeted with subserose interlacement penetrating into the m cous membrane. It is also supplied with bundles. Arround the bladder there a vesicular interlacement being a part of the pelvic interlacements (n. p vicus—parasympaticus and n. hypogastricus—symphatetic nerv). The latter descending from the undermesentery bundle. The border trunks give bra ches going into the pelvics interlacement. All these branches constitu the vegetative innervation of the bladder. This explains the considera independence of the functions of the bladder and at the same time connection with other organs. The possibility of a deeper study of vegetative innervation of organs was given by the method of staini the nervous system of the organs, according to the method worked by the academician Vorobiev.