КОСТИ НИЖНЕЙ КОНЕЧНОСТИ НА НЕКОТОРЫХ ЭТАПАХ РАЗВИТИЯ

(РЕНТГЕНОГРАММЫ)

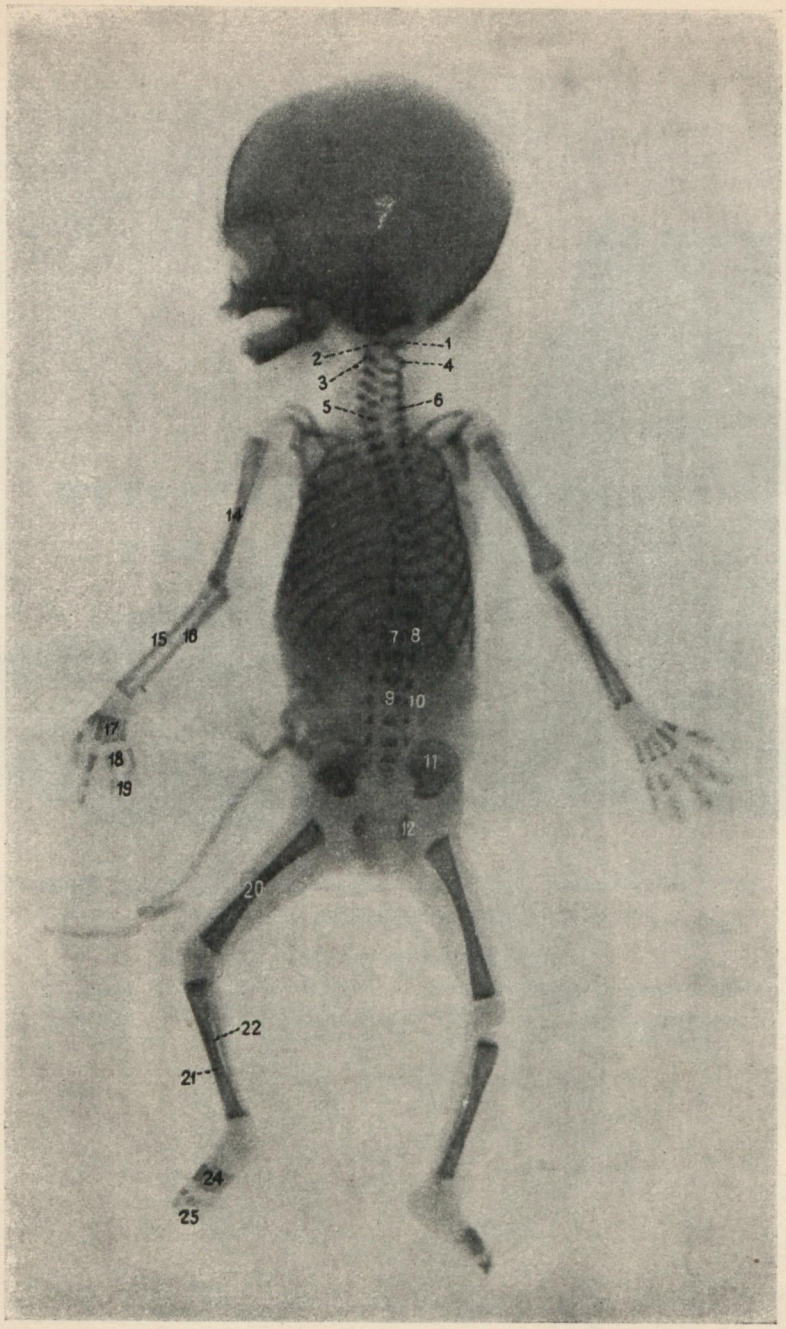

304. Эмбрион $2^1/_2$ месяцев

(рентгеновский снимок).

1— 6 — точки окостенения шейных позвонков
7—10 — точки окостенения поясничных позвонков
11—os ilium
12 — corpus ossis pubis
14 — humerus
15 — radius
16 — ulna
17 — пястные кости
18 — основные фаланги
19 — средние фаланги
20 — femur
21 — tibia
22 — fibula
24 — плюсневые кости
25 — фаланги

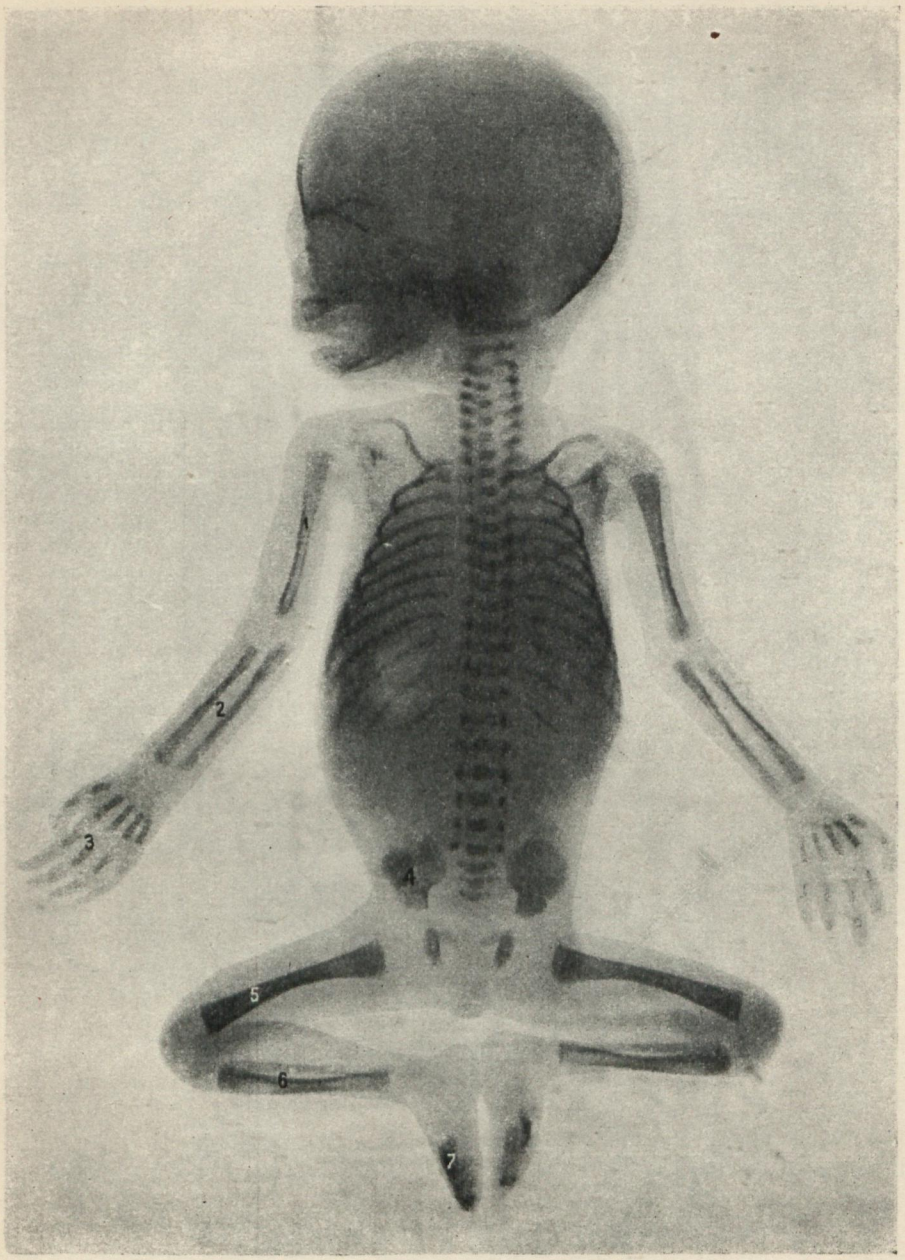

305. Плод 5 месяцев

(рентгеновский снимок).

1 — humerus
2 — antibrachium
3 — фаланги пальцев
4 — os ilium
5 — femur
6 — tibia
7 — плюсневые кости

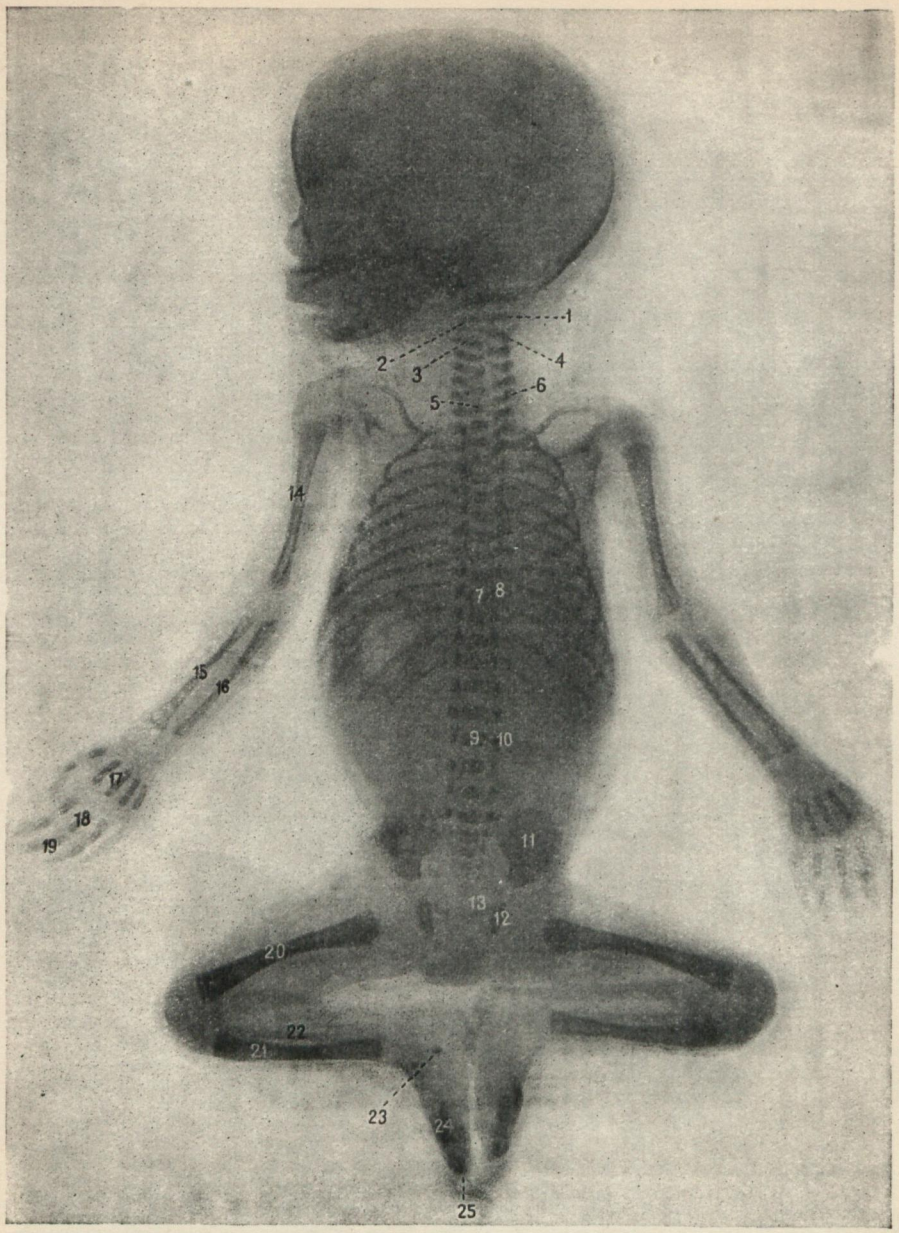

305а. Плод 7½ месяцев

(рентгеновский снимок).

1 — epistropheus
2, 3, 4, 5, 6 — vertebrae cervicales
7 — vertebra thoracalis IX
8 — processus articularis
9 — vertebra lumbalis III
10 — основание дуги позвонка
11 — os ilium
12 — os ischii
13 — os pubis
14 — humerus
15 — radius
16 — ulna
17 — os metacarpale III
18, 19 — phalanges digiti
20 — femur
21 — tibia
22 — fibula
23 — ядро окостенения calcanei
24 — ossa metatarsalia
25 — phalanx tertia

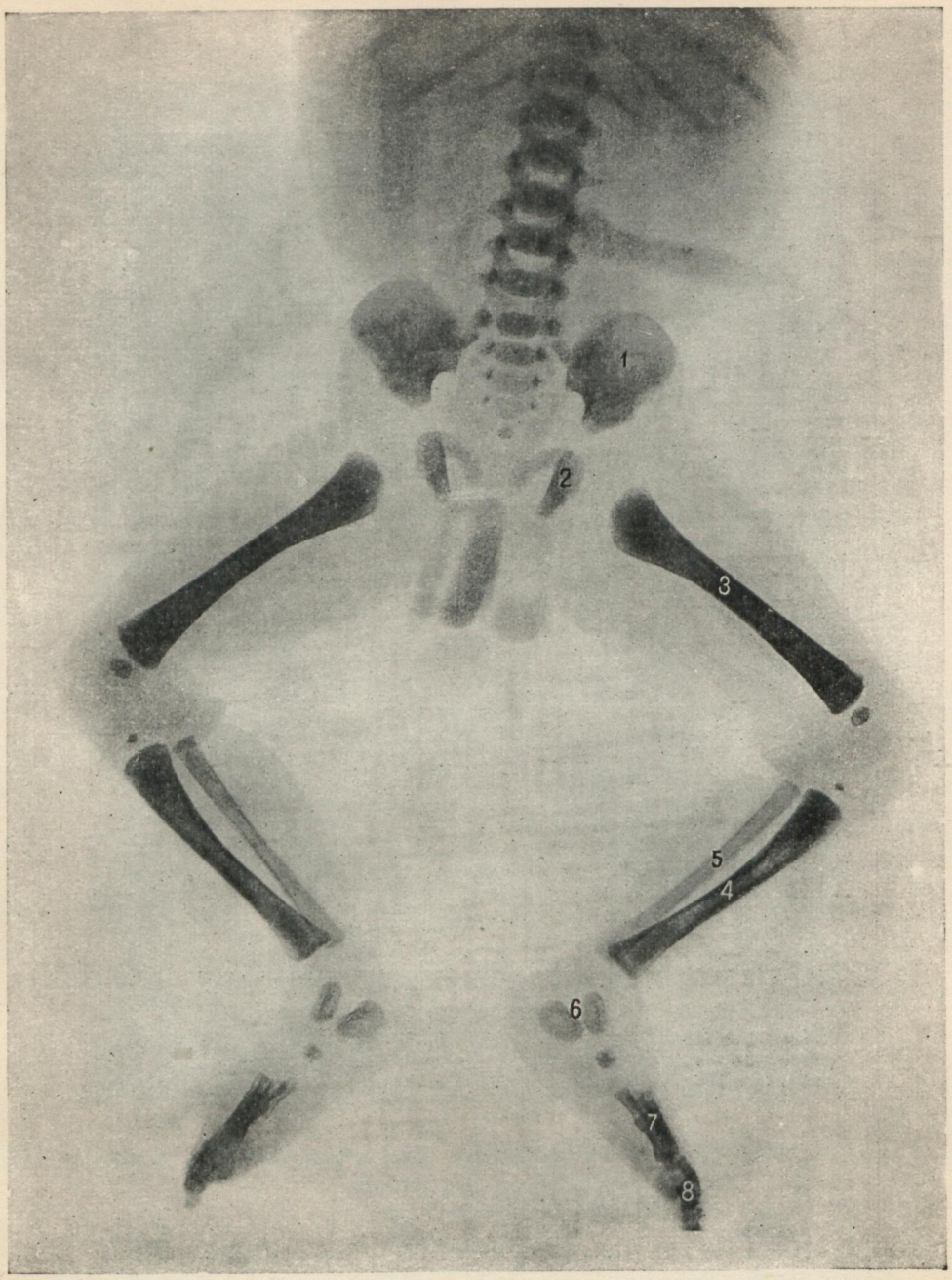

306. Нижняя половина туловища плода 9 месяцев

(рентгеновский снимок).

1 — os ilium
2 — corpus ossis pubis
3 — femur
4 — tibia
5 — fibula
6 — talus, calcaneus
7 — плюсневые кости
8 — фаланги пальцев

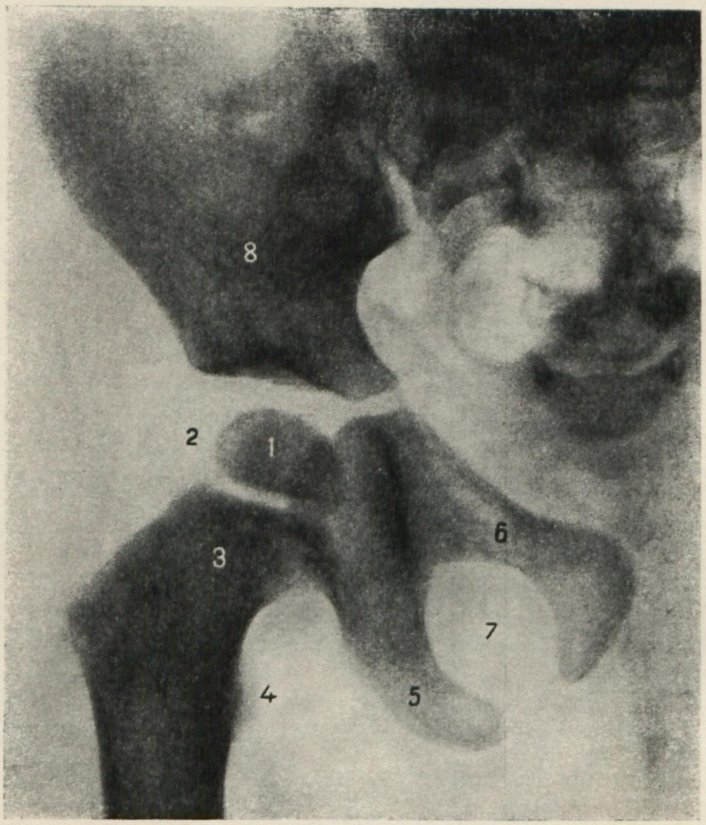

307. Правый тазо-бедренный сустав (возраст 2 года)
(рентгеновский снимок).

1 — caput femoris
2 — зона эпифизарного хряща
3 — collum femoris
4 — trochanter minor
5 — os ischii
6 — os pubis
7 — foramen obturatum
8 — os ilium

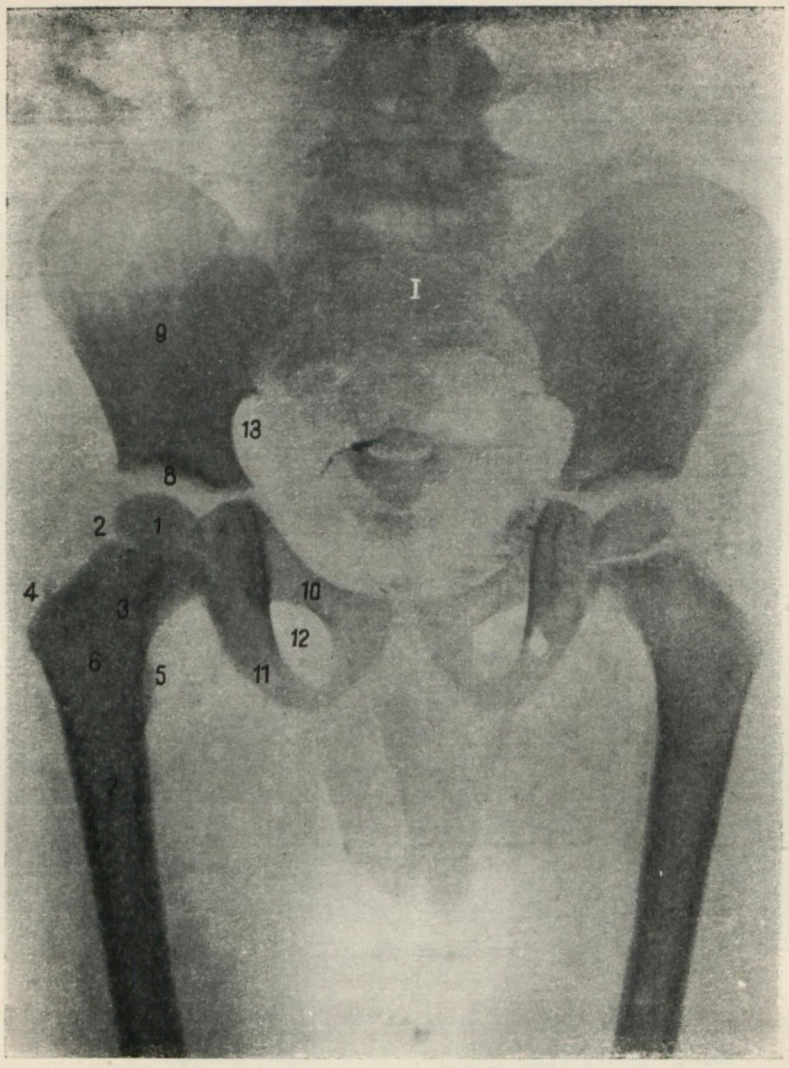

308. Таз и проксимальные отделы бедер (возраст 3 года) (рентгеновский снимок).

I — os sacrum
1 — головка бедра
2 — зона эпифизарного хряща
3 — collum femoris
4 — ядро окостенения trochanter major
5 — ядро окостенения trochanter minor
6 — linea intertrochanterica
7 — diaphysis femoris
8 — acetabulum
9 — os ilium
10 — os pubis
11 — os ischii
12 — foramen obturatum
13 — incisura ischiadica

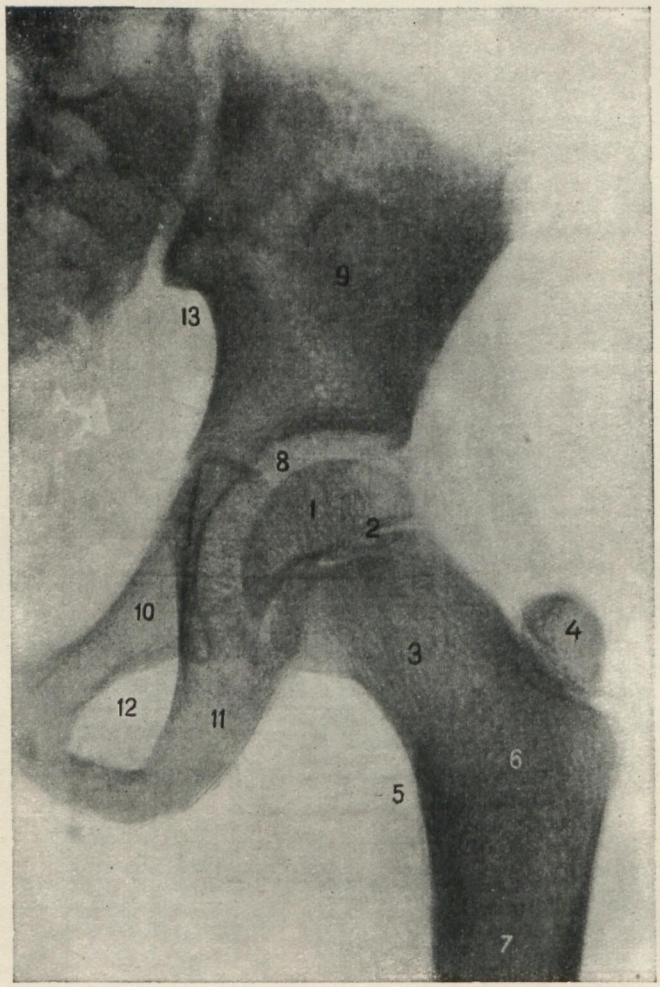

309. Правый тазо-бедренный сустав (возраст 8 лет) (рентгеновский снимок).

1 — caput femoris
2 — зона эпифизарного хряща
3 — collum femoris
4 — trochanter major
5 — мягкие ткани
6 — linea intertrochanterica
7 — проксимальный отдел диафиза бедра
8 — acetabulum
9 — os ilium
10 — os pubis
11 — os ischii
12 — foramen obturatum
13 — incisura ischiadica

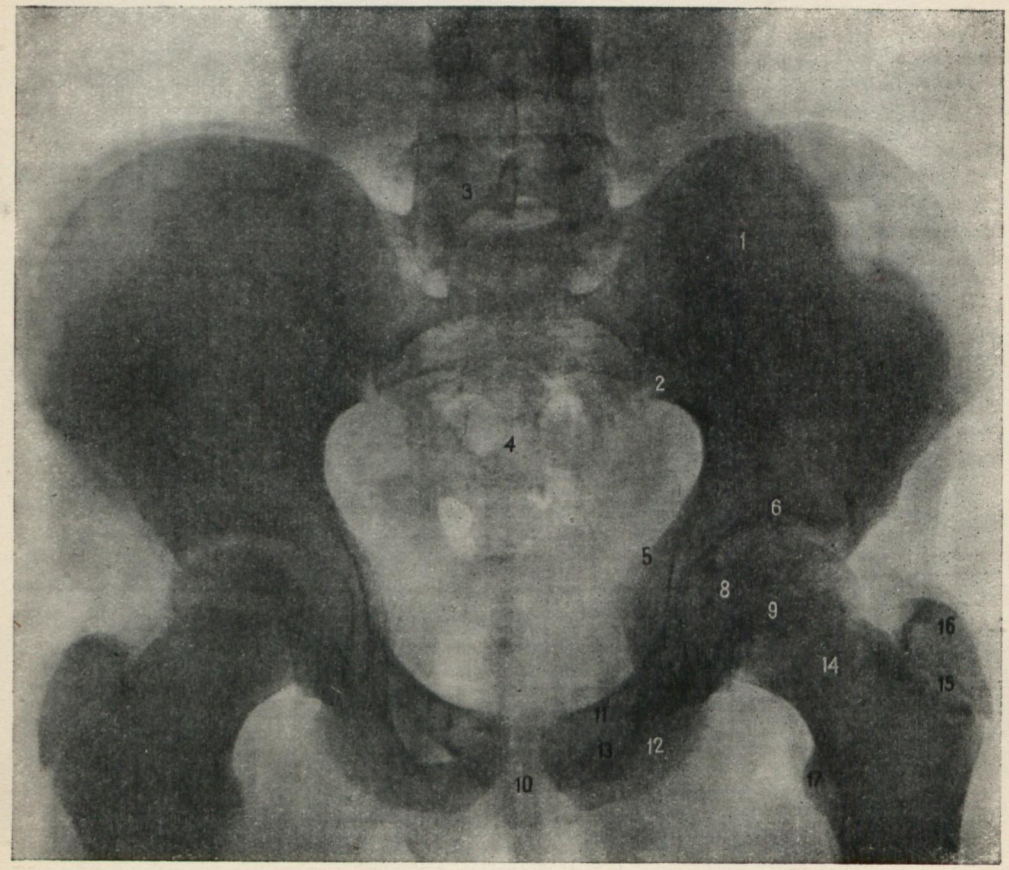

310. Таз и тазо-бедренные суставы (возраст 12 лет)

(рентгеновский снимок).

1 — os ilium
2 — articulatio sacroiliaca
3 — vertebra lumbalis V
4 — os sacrum
5 — spina ischiadica
6 — передний край acetabulum
8 — fovea capitis
9 — зона залегания эпифизарного хряща
10 — symphysis ossium pubis
11 — os pubis
12 — os ischii
13 — foramen obturatum
14 — collum femoris
15 — зона эпифизарного хряща
16 — trochanter major
17 — trochanter minor

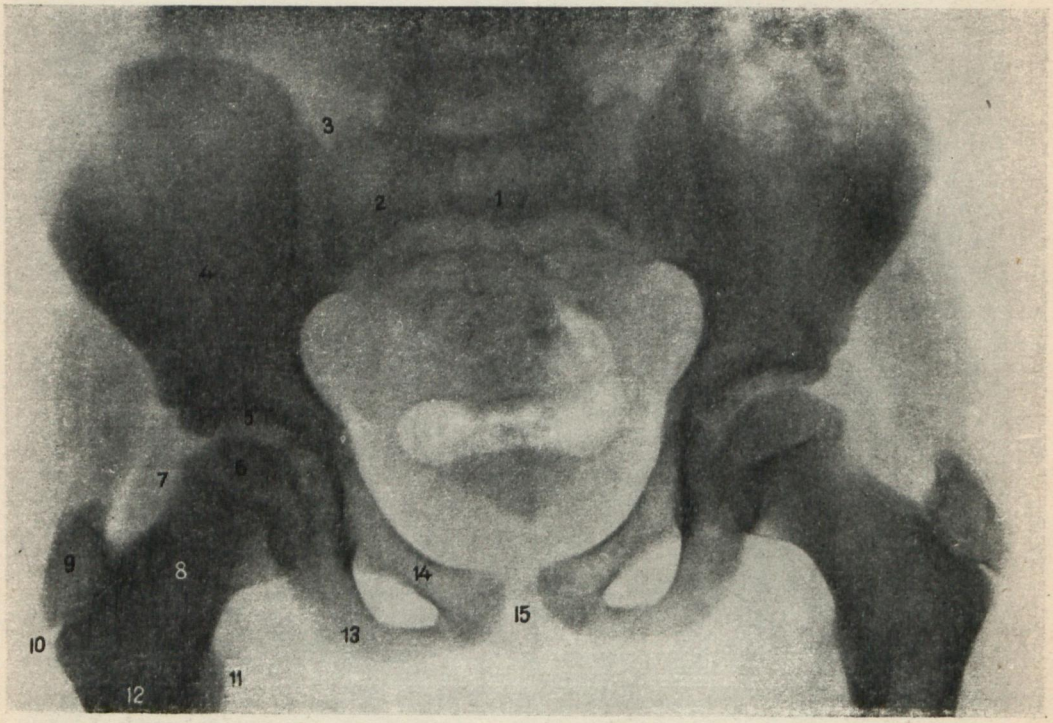

311. Таз и тазо-бедренный сустав (возраст 15 лет)

(рентгеновский снимок).

1 — os sacrum
2 — massa lateralis
3 — articulatio sacroiliaca
4 — os ilium
5 — acetabulum
6 — caput femoris
7 — зона эпифизарного хряща
8 — collum femoris
9 — trochanter major
10 — зона эпифизарного хряща
11 — trochanter minor
12 — femur
13 — os ischii
14 — os pubis
15 — symphysis ossium pubis

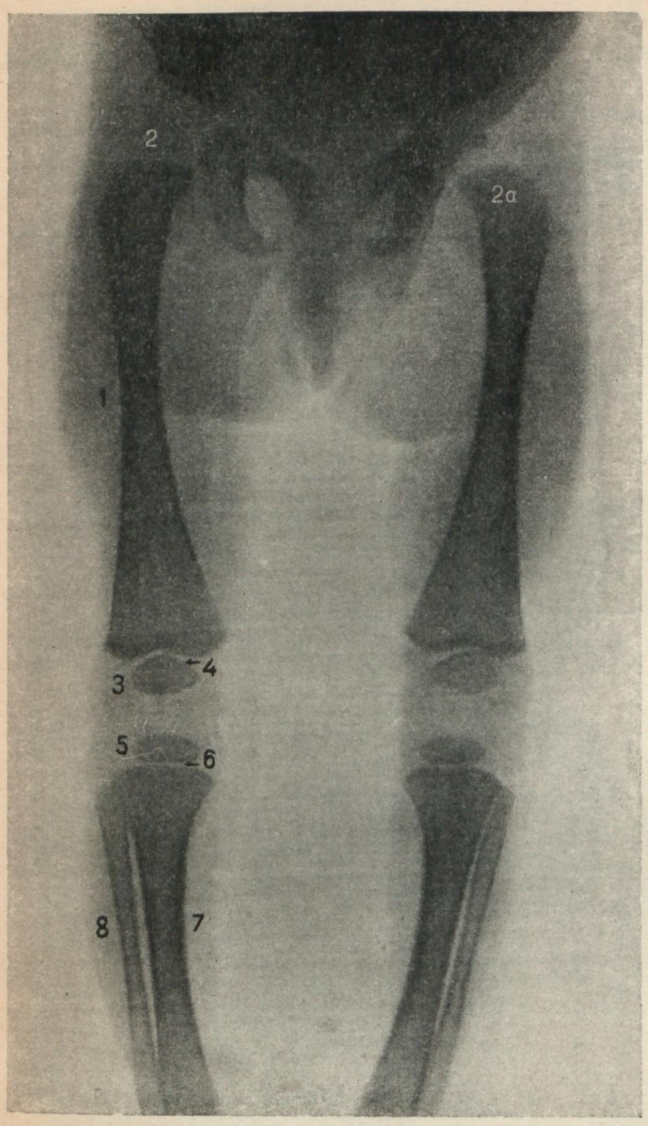

312

312. Нижние конечности ребенка (возраст 3 месяца)

(рентгеновский снимок).

1,2a — diaphysis femoris
2 — ядро окостенения головки бедра
3 — ядро окостенения нижнего эпифиза бедра
4 — зона эпифизарного хряща
5 — ядро окостенения верхнего эпифиза tibiae
6 — зона эпифизарного хряща
7 — diaphysis tibiae
8 — diaphysis fibulae

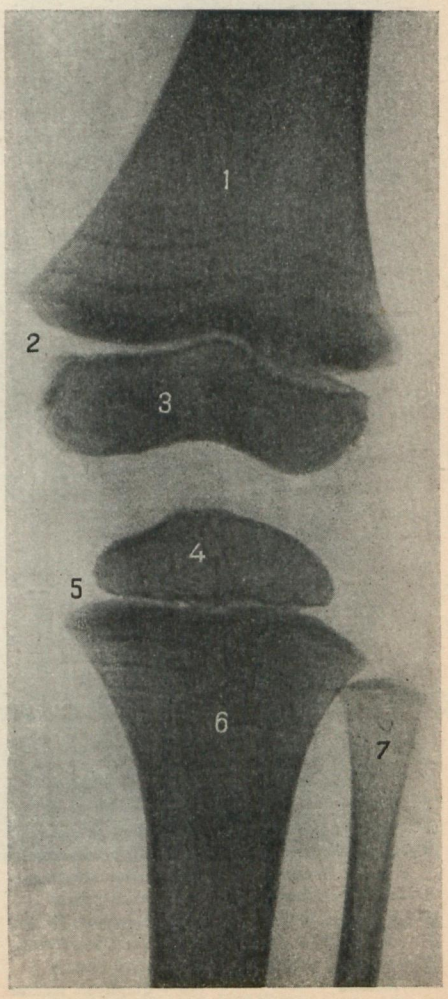

313

313. Правый коленный сустав ребенка (возраст 3 года)

(рентгеновский снимок).

1 — diaphysis femoris
2 — зона эпифизарного хряща.
3 — epiphysis femoris inferior
4 — epiphysis tibiae superior
5 — зона эпифизарного хряща
6 — diaphysis tibiae
7 — diaphysis fibulae

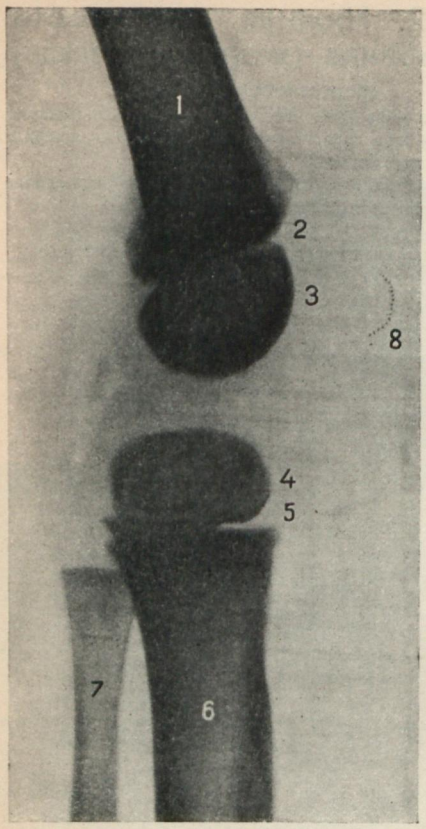

314

314. Левый коленный сустав ребенка, профиль (возраст 3 года)

(рентгеновский снимок).

1 — diaphysis femoris
2 — зона эпифизарного хряща
3 — ядро нижнего эпифиза бедра
4 — ядро верхнего эпифиза tibiae
5 — зона эпифизарного хряща
6 — diaphysis tibiae
7 — diaphysis fibulae
8 — ядро окостенения patellae

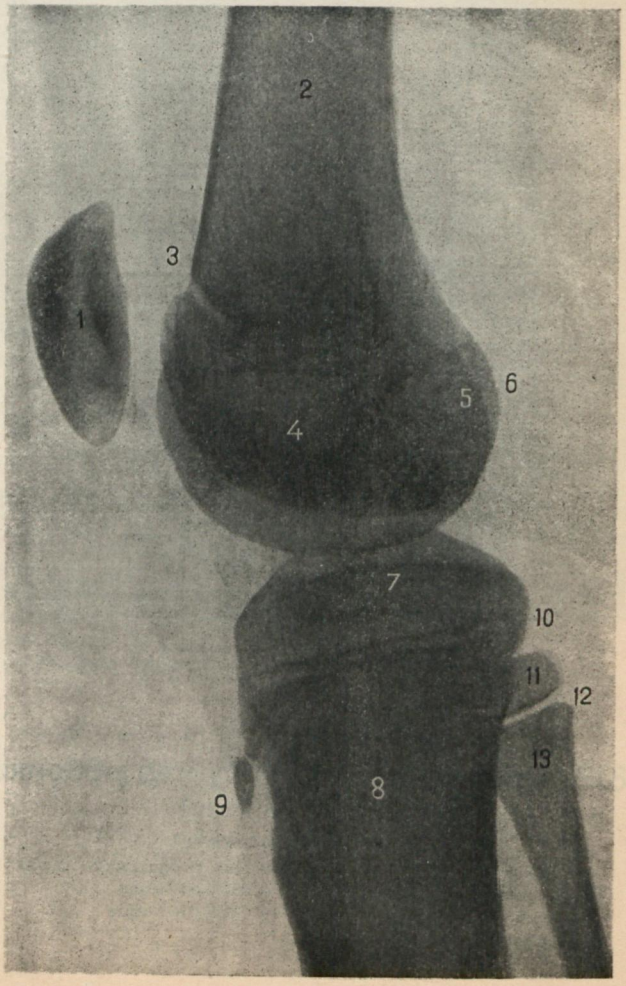

315

315. Правый коленный сустав ребенка (возраст) 10 лет

(рентгеновский снимок).

1 — patella
2 — diaphysis femoris
3 — зона эпифизарного хряща бедра
4 — epiphysis femoris
5 — condylus lateralis femoris
6 — condylus medialis femoris
7 — epiphysis tibiae
8 — diaphysis tibiae
9 — ядро окостенения
10 — зона эпифизарного хряща
11 — epiphysis fibulae
12 — зона эпифизарного хряща
13 — diaphysis fibulae

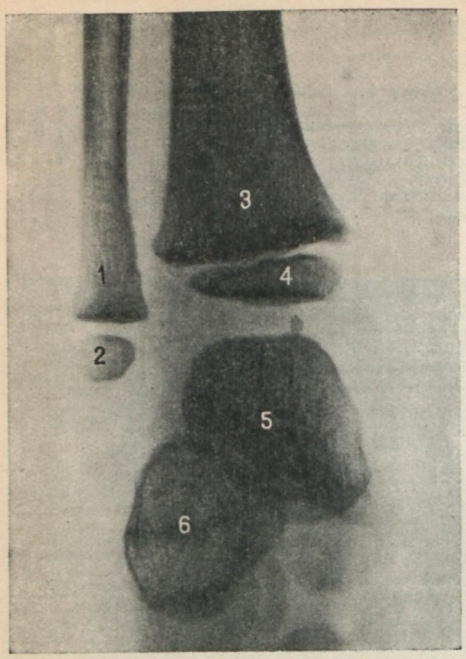

316. Правый голено-стопный сустав ребенка (возраст 2 года)

(рентгеновский снимок).

1 — fibula
2 — ядро окостенения дистального эпифиза fibulae
3 — tibia
4 — ядро окостенения дистального эпифиза tibiae
5 — talus
6 — calcaneus

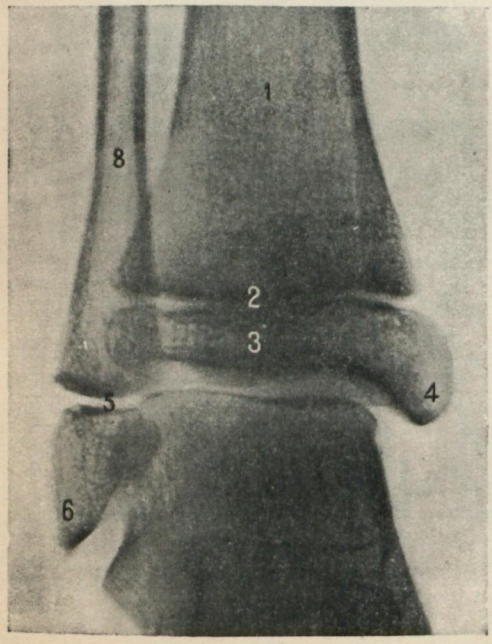

317. Правый голено-стопный сустав, фас (возраст 10 лет)

(рентгеновский снимок).

1 — tibia
2 — зона эпифизарного хряща
3 — дистальный эпифиз tibiae
4 — malleolus medialis
5 — зона эпифизарного хряща
6 — malleolus lateralis
8 — fibula

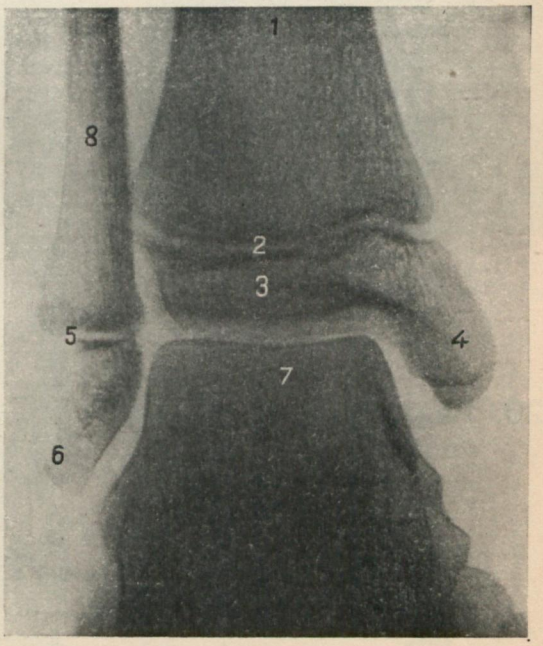

318. Голено-стопный сустав (возраст 14 лет)

(рентгеновский снимок).

1 — diaphysis tibiae
2 — зона эпифизарного хряща
3 — epiphysis inferior tibiae
4 — malleolus medialis
5 — зона эпифизарного хряща
6 — malleolus lateralis
7 — talus
8 — diaphysis fibulae

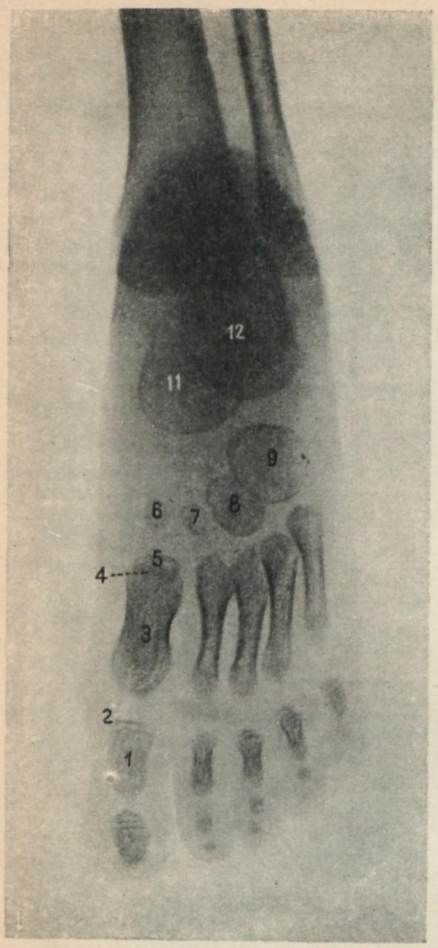

319

319. Стопа ребенка, фас (возраст 2 года)

(рентгеновский снимок).

1 — основная фаланга большого пальца
2 — проксимальный эпифиз основной фаланги большого пальца
3 первая плюсневая кость
4 — зона эпифизарного хряща
5 — ядро окостенения проксимального эпифиза первой плюсневой кости
6 — os cuneiforme I
7 — os cuneiforme II
8 — os cuneiforme III
9 — os cuboideum
11 — talus
12 — calcaneus



320

320. Левая стопа ребенка (возраст 3 года)

(рентгеновский снимок).

1 — диафиз основной фаланги первого пальца
2 — зона эпифизарного хряща
3 — диафиз I плюсневой кости
4 — зона эпифизарного хряща
5 — эпифиз первой плюсневой кости
6 — os cuneiforme I
7 — os cuneiforme II
8 — os cuneiforme III
9 — os cuboideum
10 — os naviculare
11 — talus
12 — calcaneus

УЧЕНИЕ О СВЯЗКАХ И СУСТАВАХ
SYNDESMOLOGIA

СОЕДИНЕНИЯ КОСТЕЙ ТУЛОВИЩА,
JUNCTURAE OSSIUM TRUNCI,
СВЯЗКИ ГОЛОВЫ, LIGAMENTA CAPITIS,
И НИЖНЕЧЕЛЮСТНОЙ СУСТАВ,
ARTICULATIO MANDIBULARIS

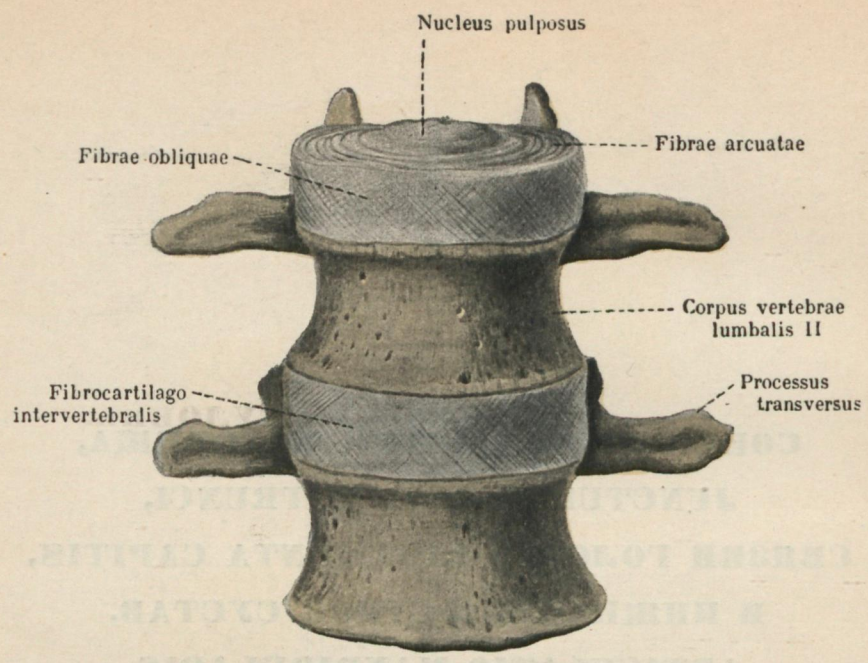

321. Межпозвоночный хрящ, *fibrocartilago intervertebralis*, спереди ($^4/_5$)

[между поясничными позвонками II и III.]

СОЕДИНЕНИЯ КОСТЕЙ ТУЛОВИЩА, JUNCTURAE OSSIUM TRUNCI

Соединения позвонков

Позвонки, vertebrae, прочно, но вместе с тем подвижно, соединены между собой, образуя *позвоночный столб, columna vertebralis.*

Отдельные части позвонков — тела, дуги и отростки (поперечные, остистые, суставные) — различно соединяются между собой.

Тела позвонков соединены:

1) межпозвоночными хрящами, залегающими между телами двух смежных позвонков, и

2) продольными связками, идущими по поверхности тел на всем протяжении позвоночного столба.

Межпозвоночный хрящ, fibrocartilago intervertebralis (рис. 321, 322), в форме толстой, эластичной прослойки, залегает между телами позвонков. Он прочно сращен с гиалиновым хрящом, которым покрыты обращенные одна к другой поверхности тел двух смежных позвонков. Он состоит из *волокнистого кольца, annulus fibrosus,* составляющего периферическую часть хряща, и *студенистого ядра, nucleus pulposus,* составляющего центральную часть.

Волокнистое кольцо образуется из большого количества концентрических, спиральных и перекрещивающихся плотных соединительнотканных пучков, крепко сращенных с телами позвонков. Студенистое ядро бедно соединительнотканными волокнами и содержит остаток *спинной струны, chorda dorsalis.* Оно чрезвычайно упруго и, будучи окружено плотным фиброзным кольцом, сдавлено между телами позвонков. При освобождении ядра путем отделения позвонка оно, распрямляясь, выступает над поверхностью annulus fibrosus.

Межпозвоночные хрящи своей формой вполне соответствуют округлой форме тел позвонков. Они немного выстоят за края тел благодаря тому, что диаметр их несколько больше. Они залегают между всеми позвонками, начиная от II шейного до крестца, отсутствуя между двумя верхними шейными позвонками. Таким образом, количество хрящей равно 23. Хрящ между крестцовой и копчиковой костями несколько видоизменен.

Толщина хрящей нарастает к нижнему отделу позвоночного столба, достигая в поясничной части наибольшей толщины — до 1 *см.* Сумма межпозвоночных хрящей составляет около $^1/_4$ длины всего позвоночного столба.

Хрящ неравномерно толст по окружности: в шейной и поясничной частях позвоночного

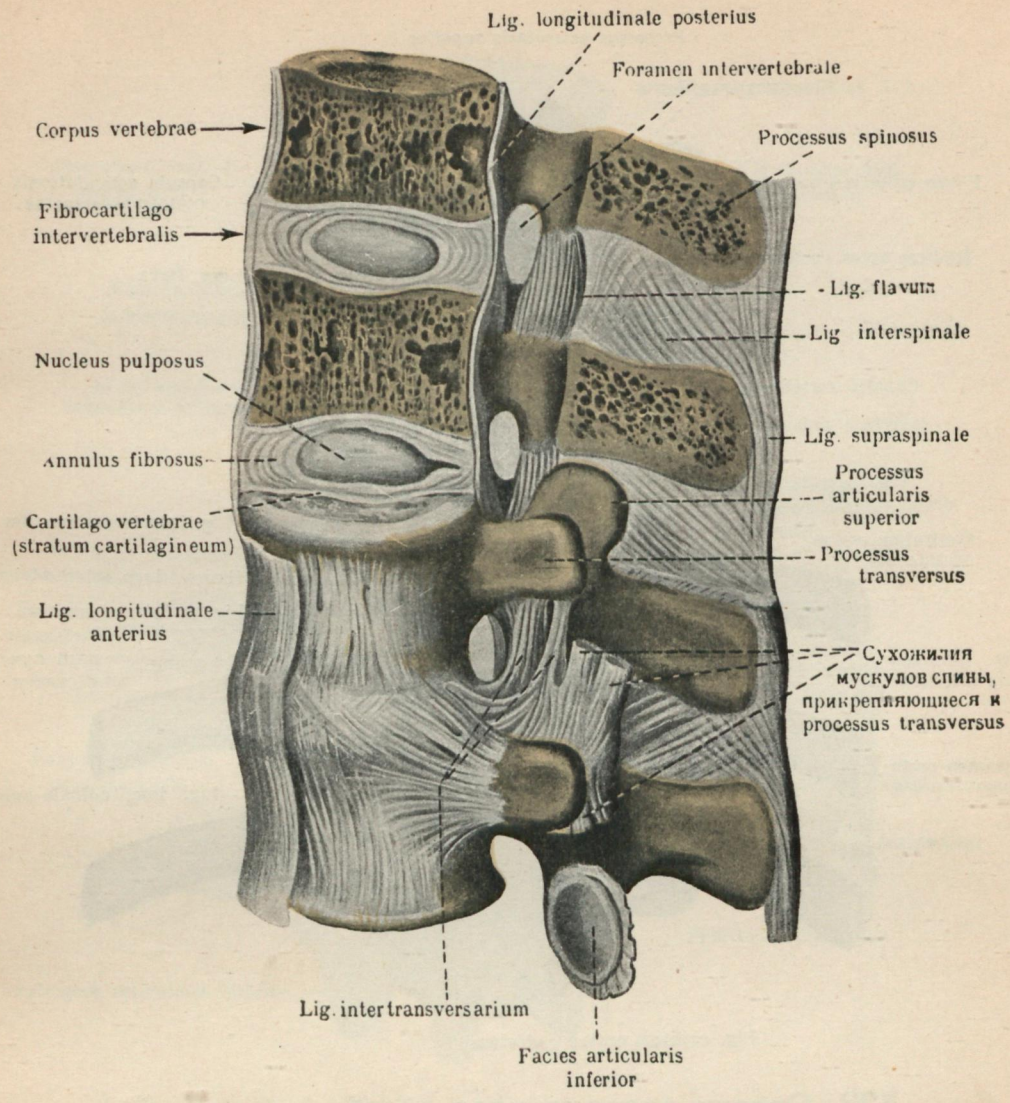

322. Связки позвоночного столба, слева ($^4/_5$).

[Поясничный отдел позвоночного столба; позвоночный канал вскрыт сагиттальным распилом через два верхних позвонка.]

столба он тоньше в заднем отделе, а в грудной, наоборот, в переднем.

Передняя продольная связка, ligamentum longitudinale anterius (рис. 322, 323, 325), протягивается в виде широкой полосы вдоль переднебоковых поверхностей позвоночного столба от нижней поверхности тела затылочной кости, глоточного бугорка и от переднего бугорка I шейного позвонка до тазовой поверхности крестцовой кости, где теряется в надкостнице.

В верхних отделах связка несколько у́же, книзу расширяется. При помощи фиброзных пучков она прочно сращена с надкостницей тел позвонков и более рыхло с межпозвоночными хрящами.

Пучки передней продольной связки идут продольно; они длиннее в поверхностном слое и значительно короче в глубоком.

Задняя продольная связка, ligamentum longitudinale posterius (рис. 322, 324, 325), проходит по длиннику задней поверхности тел всех истинных позвонков в полости позвоночного канала и заходит в крестцовый канал. Она берет начало от мозговой поверхности тела затылочной кости

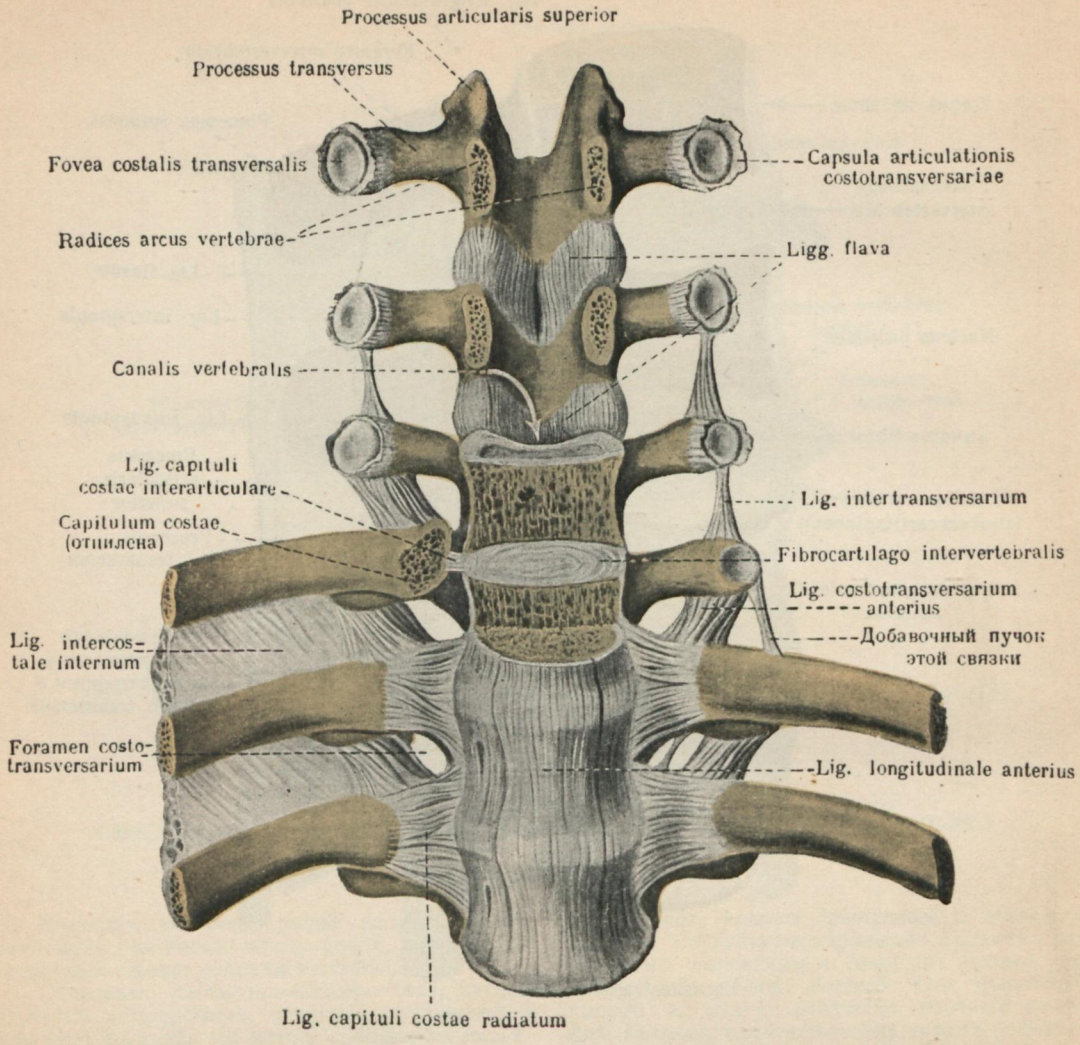

323. Связки позвоночного столба, спереди (²/₃).

[Грудной отдел позвоночного столба; фронтальным распилом удалены тела двух верхних позвонков; ниже—фронтальным распилом удалены передние отделы тел; верхние ребра вычленены.]

(рис. 329), впереди большого затылочного отверстия, и, выйдя через него, переходит в полость позвоночного канала (рис. 328). От дуги I и тела II шейных позвонков ее отделяют лежащие кпереди от нее связки, натянутые между ними. Ниже II позвонка задняя продольная связка прилежит к телам позвонков и соединена с ними прослойкой рыхлой соединительной ткани, в которой заложено венозное сплетение. С межпозвоночными хрящами она прочно сращена, образуя в этих местах расширения. В верхних отделах связка более широка и тонка, в нижних—несколько суживается и утолщается. Так же как и в передней продольной связке, поверхностные пучки ее длиннее лежащих глубже.

Желтые связки, ligamenta flava, s. *intercruralia* (рис. 322, 323, 325, 328, 337), заполняют расположенную между дугами щель, называемую *fissura intervertebralis*. Они натянуты от внутренней поверхности дуги вышележащего позвонка к наружной поверхности дуги нижележащего.

Своим передне-наружным краем они ограничивают сзади межпозвоночные отверстия, foramina intervertebralia. У оснований остистых

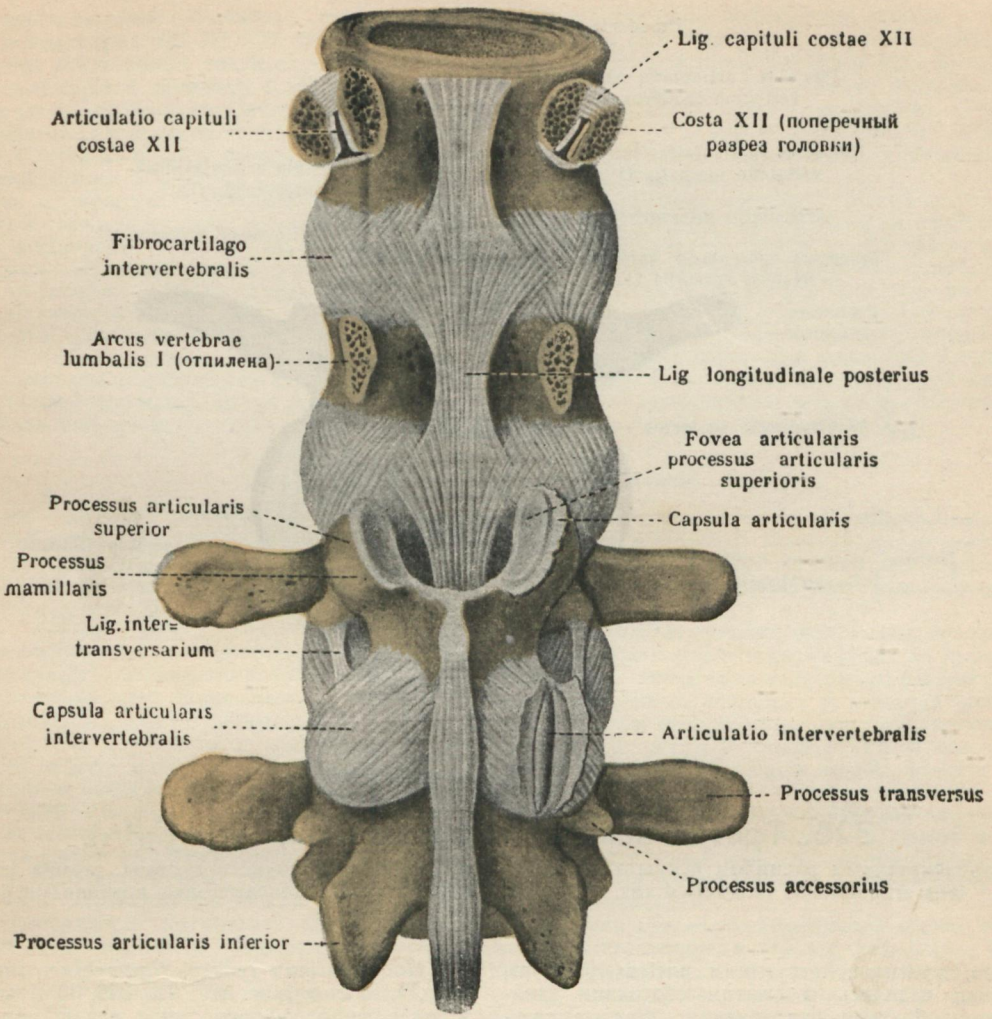

324. Связки позвоночного столба, сзади (4/5).

[Двенадцатый грудной и три верхних поясничных позвонка; фронтальным распилом удалены дуги двух верхних позвонков.]

отростков в желтых связках образуется узкая щель.

Ligamenta flava отсутствуют в промежутке между дугами I и II шейных позвонков. Аналогичные по положению образования между этими дугами получают название membrana atlantoepistrophica. Между передним краем мембраны и задней поверхностью суставного отростка с каждой стороны остается отверстие,—foramen intervertebrale, пропускающее второй шейный нерв.

Между остальными шейными позвонками ligamenta flava сравнительно короткие и тонкие. Наибольшей длины и толщины они достигают в поясничном отделе позвоночного столба; на грудных позвонках они значительно меньше. Связки состоят из параллельных, почти вертикально расположенных эластических волокон, чем обусловлен их желтый цвет и большая упругость.

Желтые связки, в силу своей эластичности, сближают позвонки, что является одним из мо-

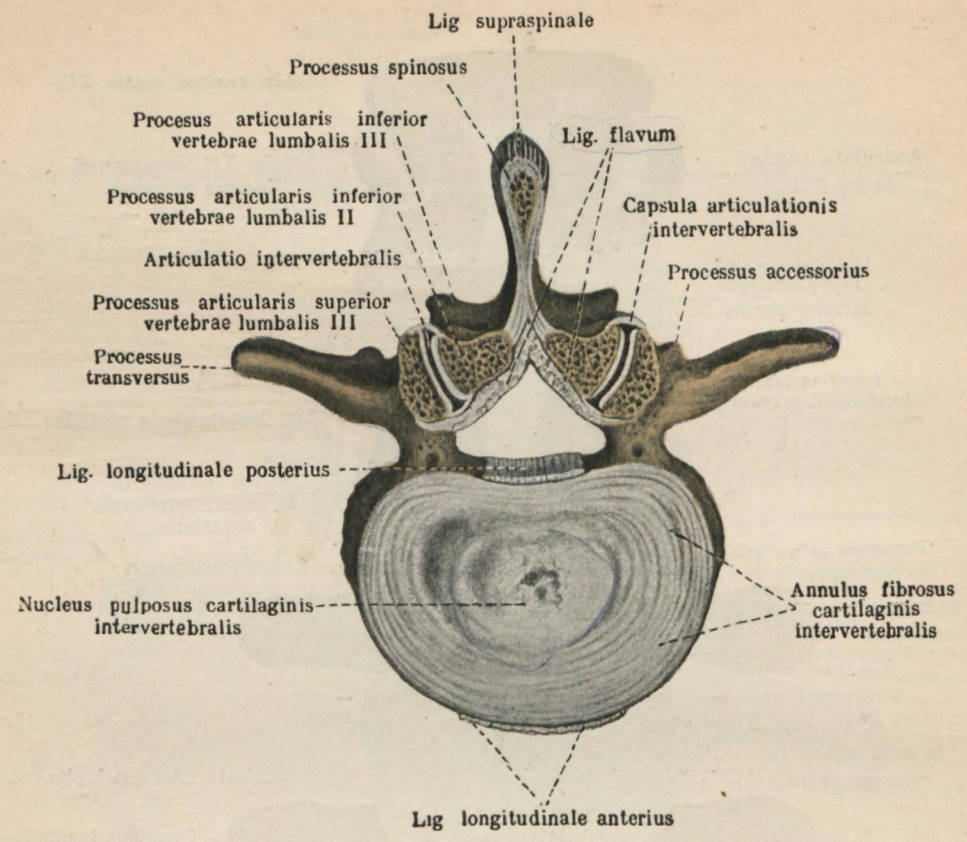

325. Третий поясничный позвонок, сверху (1/1).

[Горизонтальным распилом вскрыта суставная сумка межпозвоночного сустава, capsula articularis articulationis intervertedralis, между вторым и третьим поясничными позвонками.]

ментов, противодействующим nucleus pulposus, которое, находясь в сжатом состоянии, действует в обратном направлении. Желтые связки, сближая дуги позвонков, действуют подобно мышцам, разгибающим позвоночный столб, — выпрямляют последний. При разгибании позвоночного столба, когда дуги позвонков сближаются, желтая связка, укорачиваясь, не образует складок. При сгибании позвоночного столба она растягивается и таким образом не является препятствием к этому движению.

Межостистые связки, ligamenta interspinalia (рис. 322, 326), натянуты на всем протяжении между обращенными один к другому краями остистых отростков двух соседних позвонков, от основания, где они подходят к ligamenta flava, и до верхушек, где они сливаются с *надостистой связкой, lig. supraspinale* (рис. 322). Пучки межостистых связок имеют косое направление сверху наперед, вниз и назад. Наибольшей мощности они достигают в поясничном отделе позвоночного столба.

Надостистая связка, ligamentum supraspinale, s. apicum (рис. 322, 325, 326, 335), натянута в виде непрерывного тяжа вдоль верхушки остистых отростков. В шейной части, кверху от VII шейного позвонка, она, расширяясь и утолщаясь, переходит в *выйную связку, ligamentum nuchae*, которая идет от остистого отростка VII шейного позвонка до protuberantia et crista occipitales externae.

Здесь она связана с остистыми отростками остальных шейных позвонков.

Межпоперечные связки, ligamenta intertransversaria (рис. 322, 323, 334), — парные связки, соединяющие верхушки поперечных отростков двух соседних позвонков. Состоят они из фиброзных пучков, идущих в вертикальном направлении. Эти связки наиболее мощны в поясничном отделе и слабее в других отделах позвоночного столба. В грудном отделе они кругловаты; в шейном отделе межпоперечные связки могут быть раздвоены; иногда совершенно отсутствуют.

Межпозвоночные суставы

Межпозвоночные суставы, articulationes intervertebrales (рис. 325, 326, 328, 329), — парные, образуются сочленением processus articularis inferior вышележащего позвонка с processus articularis superior нижележащего. Сочленовные поверхности указанных отростков покрыты гиалиновым хрящом. Суставная капсула фиксируется по краю суставного хряща. В шейном отделе она наиболее тонка и свободна. Суставная капсула подкрепляется незначительным количеством добавочных фиброзных пучков, натянутых между суставными отростками двух соседних позвонков, поверх суставной капсулы. Суставная полость имеет вид незначительной щели, расположенной неодинаково в различных отделах позвоночного столба. В шейном отделе позвоночного столба они расположены по отношению к горизонтальной плоскости наклонно кзади. В грудном и поясничном отделах позвоночного столба суставные щели имеют вертикальное направление, причем в грудном отделе они направлены несколько снаружи кпереди, внутрь и назад, приближаясь к фронтальной плоскости, а в поясничном, приближаясь к сагиттальной плоскости, несколько спереди кнутри, назад и кнаружи. Articulationes intervertebrales относятся к группе полуподвижных суставов, amphiarthrosis.

Таким образом позвонки, будучи соединены между собой хрящами, связками и суставами, образуют одно целое, прочное, эластичное и подвижное образование—позвоночный столб. Движения позвоночного столба представляют результат суммирования незначительных перемещений в пределах каждых двух соседних позвонков. Регуляторами этих движений являются связки. Благодаря прослойкам хрящей между телами и желтым связкам между дугами, позвоночный столб обладает эластичностью.

Крестцово-копчиковое соединение

Между нижней поверхностью верхушки крестцовой кости, apex ossis sacri, и верхней поверхностью копчиковой кости залегает хрящ, гомологичный fibrocartilago intervertebralis. В центре хряща развивается незначительных размеров полость, иногда отсутствующая. Межкрестцово-копчиковое соединение образовано при посредстве хряща и называется synchondrosis (symphysis) sacrococcygea. Хрящ этот с возрастом может окостенеть, синостозироваться.

Кроме того, крестцовая и копчиковая кости соединены между собой связками, гомологичными связкам вышележащих позвонков.

Передняя крестцово-копчиковая связка, ligamentum sacrococcygeum anterius, является продолжением ligame tum longitudinale anterius. Связка эта в виде двух тонких тяжей, пучки которых отчасти пересекаются, лежит на передней, тазовой поверхности крестцовой кости и затем переходит на переднюю поверхность копчиковой.

Задняя, глубокая крестцово-копчиковая связка, ligamentum sacrococcygeum posterius profundum, является продолжением ligamentum longitudinale posterius. Она идет по задней поверхности тела крестцовой кости и переходит на заднюю поверхность копчиковой кости.

Задняя поверхностная крестцово-копчиковая связка, ligamentum sacrococcygeum posterius superficiale (рис. 369), гомологична ligamenta flava, interspinalia и supraspinalia вышележащих позвонков.

Связка идет от нижнего отдела среднего крестцового гребня и нижнего края выхода из крестцового канала—hiatus sacralis. Затем она расщепляется на две ножки, которыми и заканчивается на задне-боковых поверхностях копчика, покрывая частично предыдущую связку. Обе ножки располагаются по бокам hiatus sacralis, отчасти суживая его.

Суставная крестцово-копчиковая связка, ligamentum sacrococcygeum articulare, является рудиментом суставной капсулы; парная связка натянута между cornua sacralia и cornua coccygea; часто окостеневает.

Боковая крестцово-копчиковая связка, ligamentum sacrococcygeum laterale, аналогична ligamentum intertransversarium; парная связка натянута между нижним концом crista sacralis lateralis и рудиментом поперечного отростка I копчикового позвонка.

Эта связка замыкает снаружи V крестцовое отверстие.

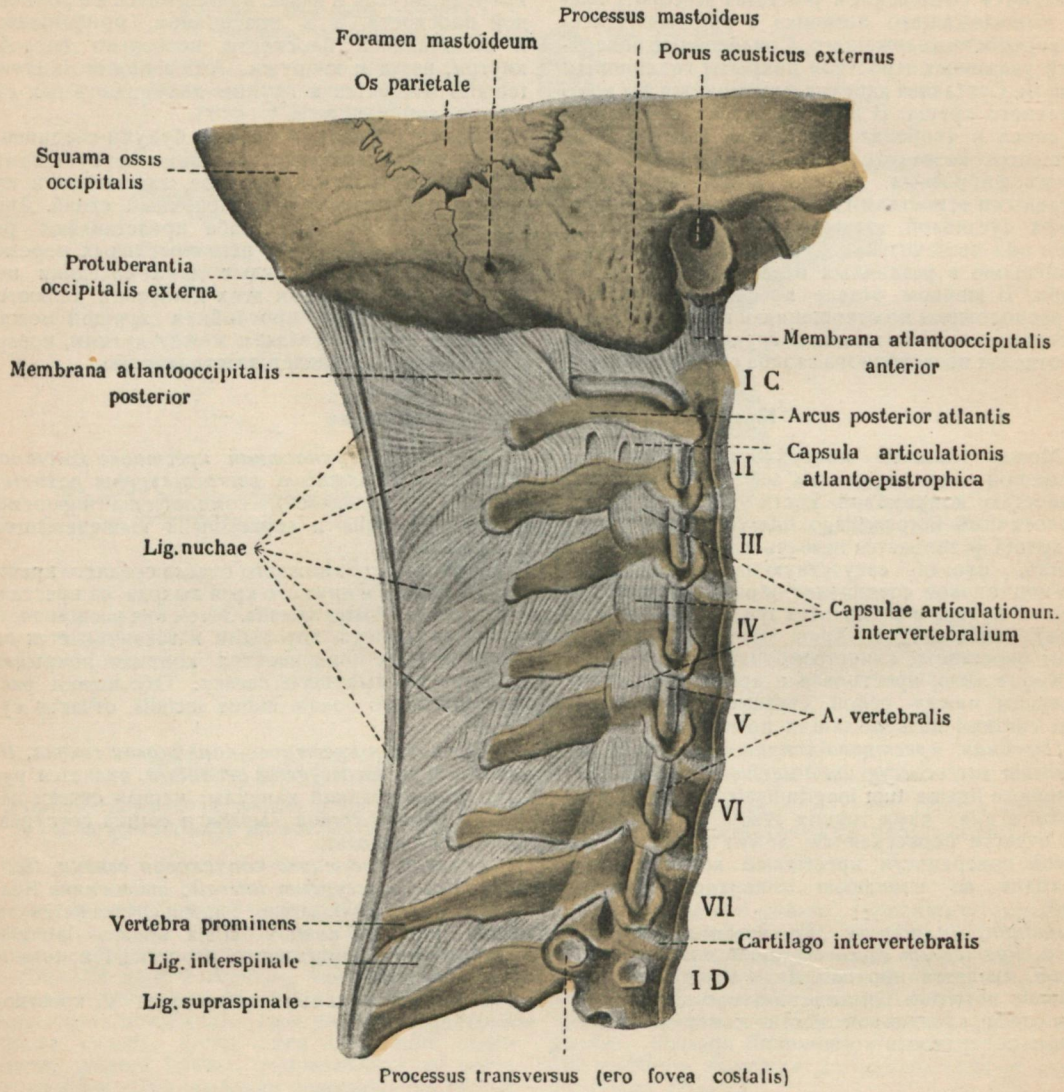

326. Связки позвоночного столба и черепа, справа ($^4/_5$)

I—VII — шейные позвонки; I C—первый шейный позвонок; I D — первый грудной позвонок.]

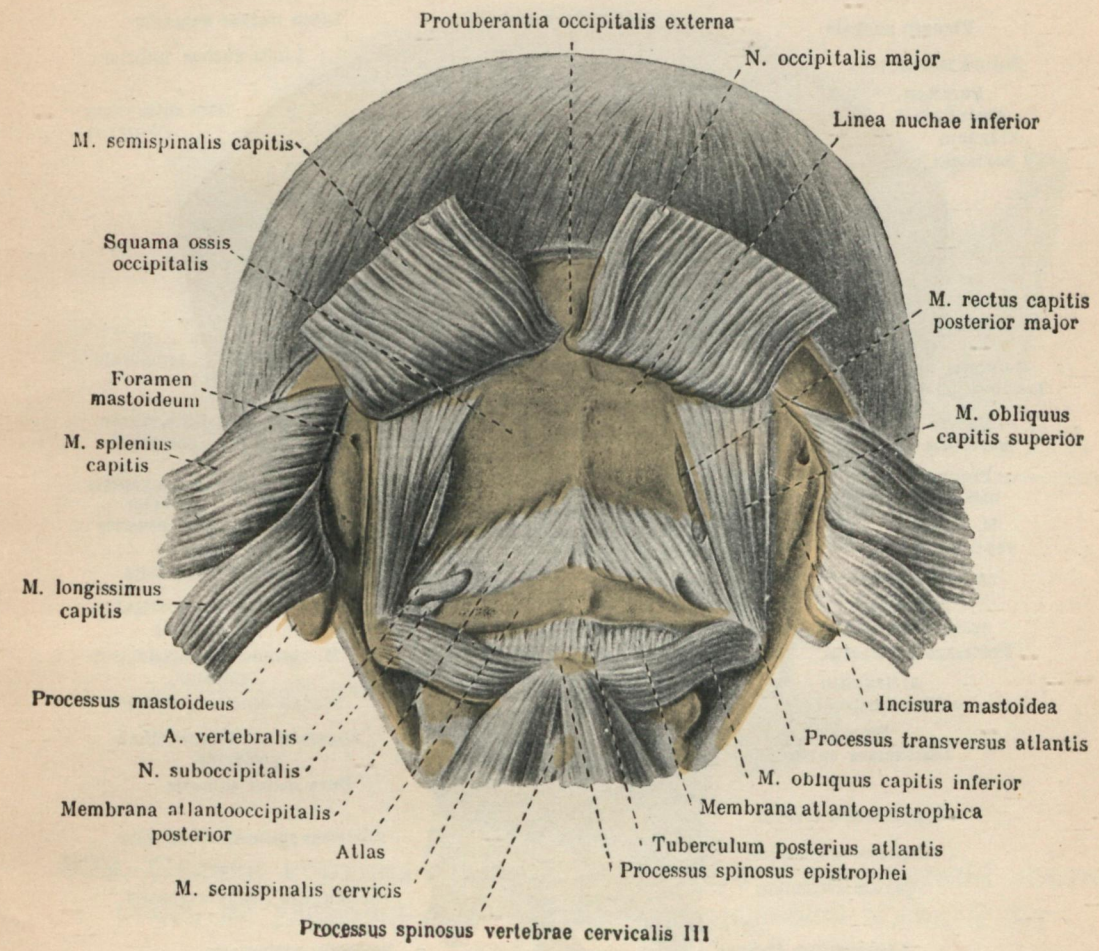

327. Связки верхних шейных позвонков и затылочной кости, сзади (1/2).

Суставы и связки между затылочной костью и I и II шейными позвонками

Соединение первых двух шейных позвонков между собой и с затылочной костью отличается от соединения остальных истинных позвонков и состоит из ряда связок и суставов, обусловливающих значительную подвижность головы.

Затылочно-позвоночный сустав, articulatio atlantooccipitalis (рис. 329—331), парный, образован суставной поверхностью, condylus occipitalis и fovea articularis superior atlantis. Сустав этот имеет слабо натянутую суставную сумку, которая фиксируется по краям суставных хрящей. По форме суставных поверхностей затылочно-позвоночный сустав относится к группе эллипсоидных суставов, articulatio ellipsoidea. Функционально оба сустава объединяются в один

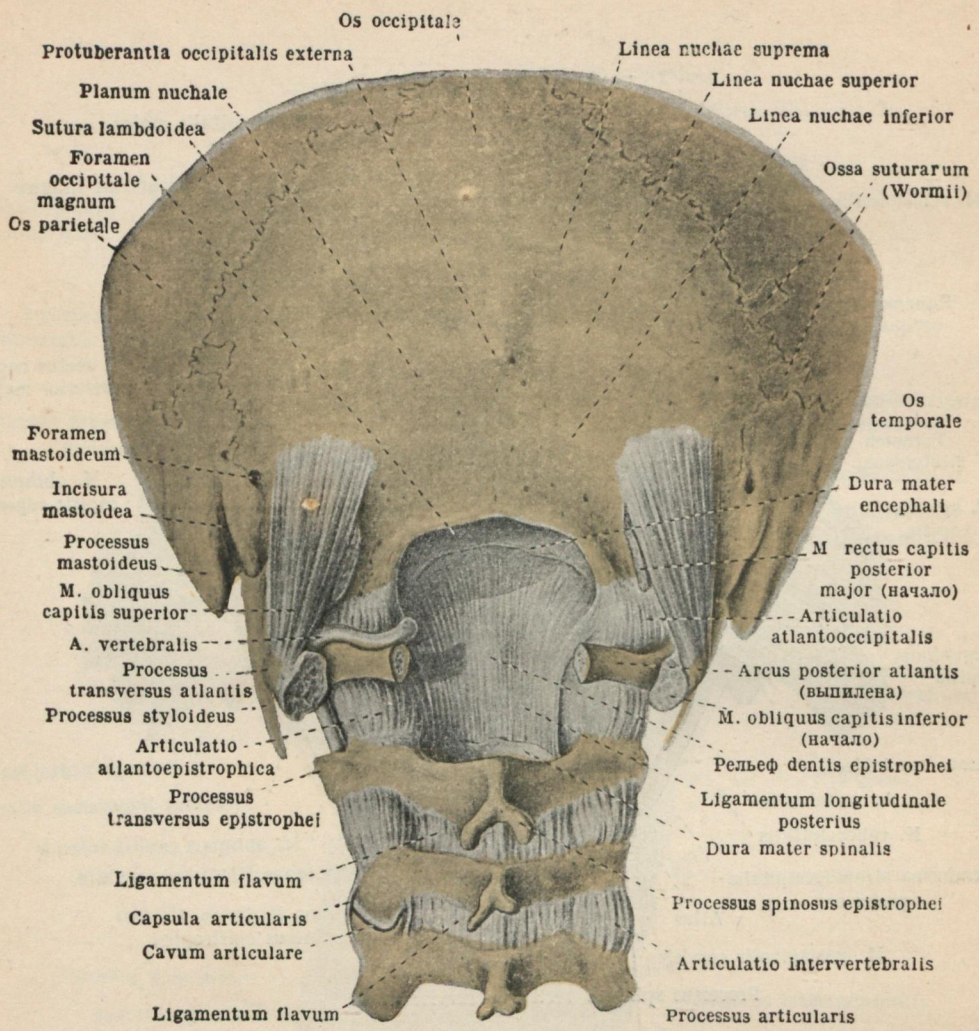

328. Связки верхних шейных позвонков и затылочной кости, сзади ($^3/_4$).

[Удалена часть задней дуги атланта со связками.]

комбинированный сустав, в котором возможны наклон головы вперед, назад и вбок.

Передняя затылочно-позвоночная перепончатая связка, membrana atlantooccipitalis anterior (рис. 326, 332), замыкает спереди щель между I шейным позвонком и затылочной костью. Она натянута между верхним краем передней дуги I шейного позвонка и нижней поверхностью тела затылочной кости по передней полуокружности большого затылочного отверстия. Связка эта представляет плотную пластинку с вертикально идущими пучками. Спереди связка покрыта отчасти ligamentum longitudinale anterius и сращена с ней. Кнаружи она распространяется до суставной сумки *затылочно-позвоночного сочленения, articulatio atlantooccipitalis.*

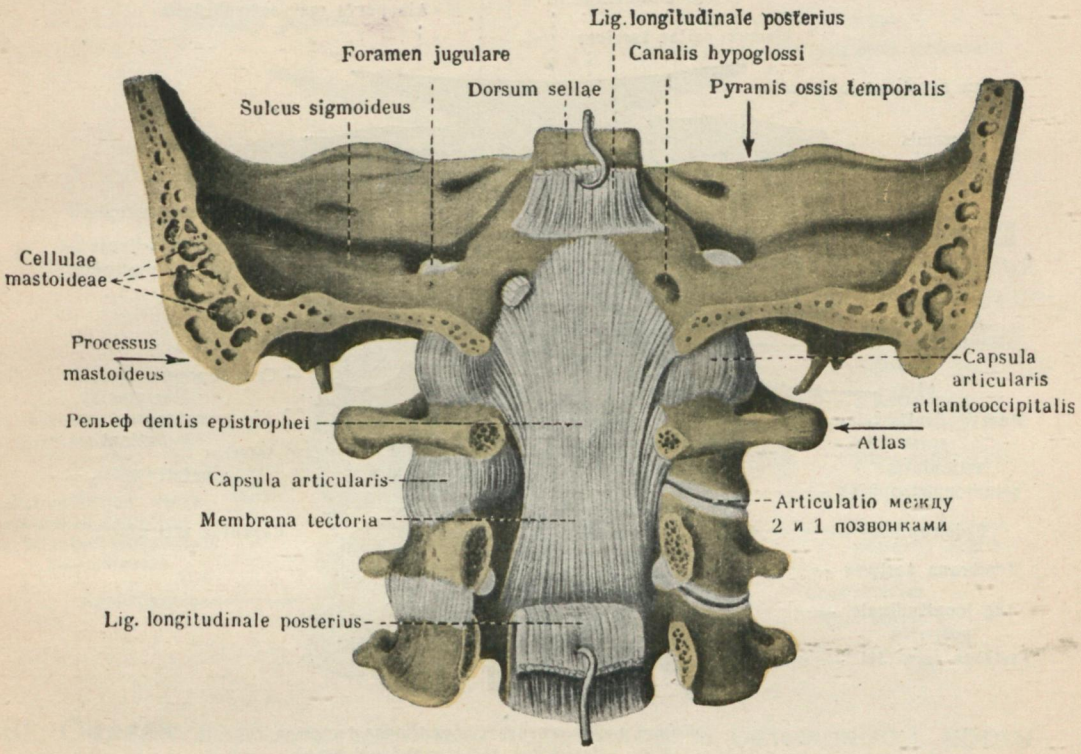

329. Связки верхних шейных позвонков и затылочной кости, сзади, по удалении задних отделов затылочной кости и дуг позвонков (4/5).

[Lig. longitudinale posterius перерезана.]

Задняя затылочно-позвоночная перепончатая связка, membrana atlantooccipitalis posterior (рис. 326, 327), представляет измененную желтую связку. Натянута она между верхним краем задней дуги I шейного позвонка и краем задней полуокружности большого затылочного отверстия. Она шире, чем передняя затылочно-позвоночная перепончатая связка. На задней поверхности связка тонка и состоит из пучков, частью идущих в продольном, частью в косом направлении. На боковых поверхностях пучки имеют преимущественно косое направление; здесь они значительно плотнее и прободаются проходящими позвоночными сосудами и спинномозговым нервом.

Суставы между I и II шейными позвонками, articulationes atlantoepistrophicae (рис. 326, 328, 332, 333). Первый и второй шейные позвонки сочленяются при помощи трех обособленных суставов: парного — между нижней суставной поверхностью I шейного позвонка и верхней суставной поверхностью II, и непарного — между

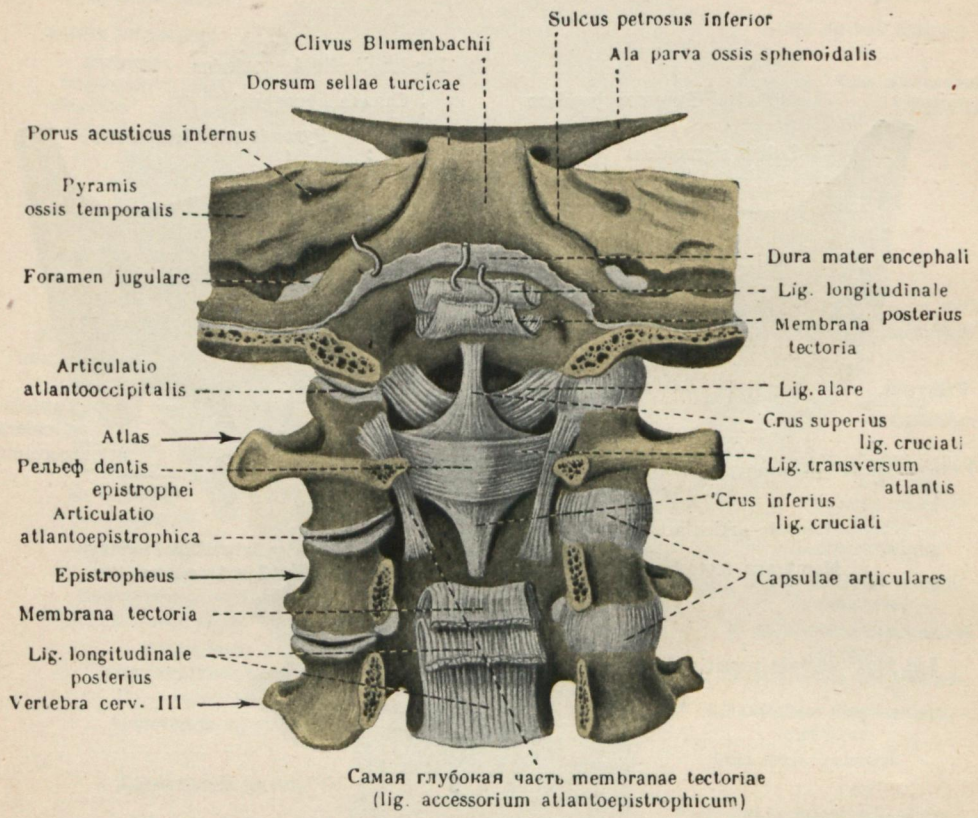

330. Связки верхних шейных позвонков и затылочной кости ($^1/_1$).

[Задние отделы затылочной кости и дуги позвонков удалены фронтальным распилом; lig. longitudinale posterius и membrana tectoria перерезаны.]

суставной поверхностью зубовидного отростка II шейного позвонка и fovea dentis передней дуги атланта. Суставные сумки этих суставов слабо натянуты и прикрепляются к краям суставных поверхностей. Сочленения эти укрепляются ligamenta cruciatum et alaria. Функционально эти три сустава объединяются в комбинированный сустав, в котором возможны вращательные движения головы вместе с I шейным позвонком.

Покровная перепонка, membrana tectoria (рис. 329, 330, 332), широкая, плотная пластинка, покрытая сзади ligamentum longitudinale posterius, с которой она сращена. Membrana tectoria начинается от мозговой поверхности тела затылочной кости (рис. 329, 332), переходит через передний край большого затылочного отверстия и погружается в позвоночный канал. Здесь она прикрывает заднюю и внутреннюю поверхности передней дуги I шейного позвонка, зубовидный отросток и тело II шейного позвонка; с последним она срастается. Несколько ниже пучки ее теряются в задней продольной связке. Ее рассматривают как часть уплотненных коротких пучков глубокого слоя задней продольной связки.

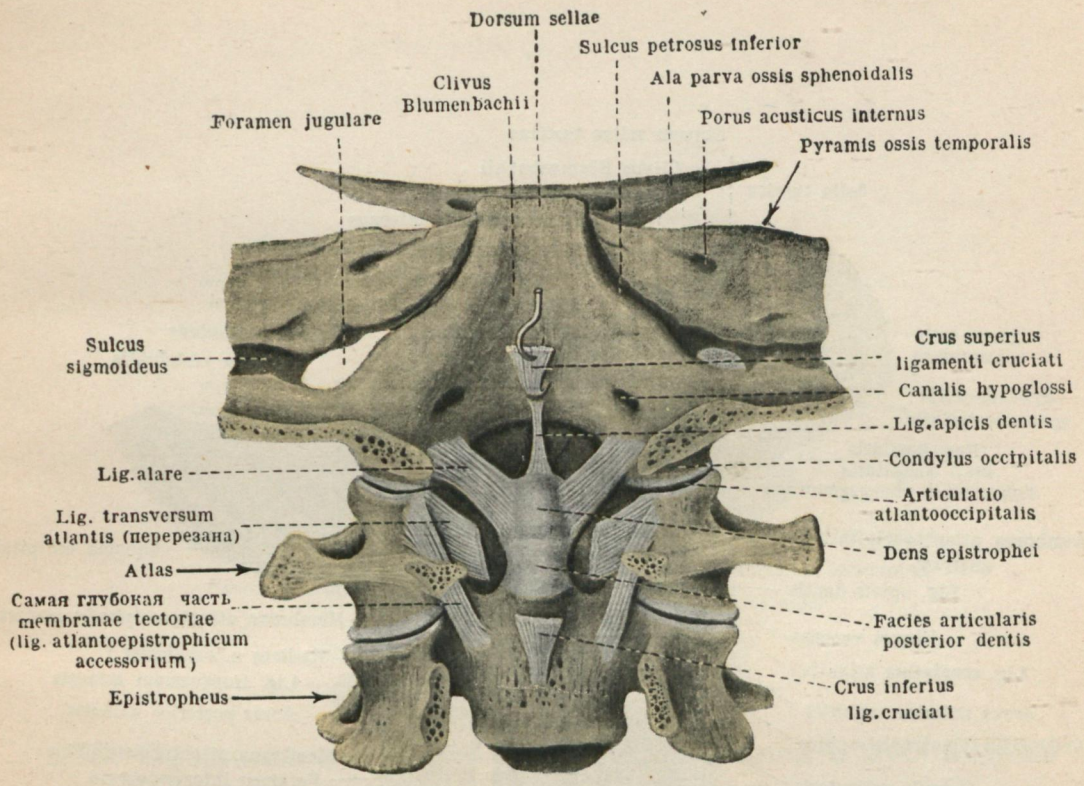

331. Связки верхних шейных позвонков и затылочной кости ($^1/_1$).

[Тот же распил, что на рис. 330; перерезаны и частично удалены lig. cruciatum и lig. transversum.]

Крестообразная связка I шейного позвонка, ligamentum cruciatum atlantis (рис. 330, 331, 333), покрыта сзади предыдущей связкой. Она состоит из *поперечной связки I шейного позвонка, ligamentum transversum atlantis*, и отходящих от нее двух ножек: кверху — *crus superius* и книзу — *crus inferius*. Ligamentum transversum atlantis натянута в виде плотного соединительнотканного тяжа между внутренними поверхностями боковых масс I шейного позвонка, massae laterales atlantis, той и другой стороны. Связка эта лежит в позвоночном канале, обходя сзади зубовидный отросток II шейного позвонка.

Она ограничивает смещение зубовидного отростка назад и тем препятствует сдавливанию лежащего сзади спинного мозга. В части, расположенной позади зубовидного отростка, она расширяется, и от нее отходят кверху crus superius, прикрепляющаяся к переднему краю большого затылочного отверстия, и книзу crus inferius — к задней, внутренней поверхности тела II шейного позвонка.

Между задней поверхностью зубовидного отростка и передней поверхностью связки имеется слизистая сумка. По бокам верхушки dentis epistrophei залегает жировой комок, предохраняющий от трения костные поверхности зубовидного отростка и дуги атланта.

Кпереди, от крестообразной связки, будучи ею покрыты, располагаются:

1) *связка верхушки зубовидного отростка ligamentum apicis dentis* (рис. 331, 332), слабый соединительнотканный тяж, натянутый от верхушки зубовидного отростка II шейного позвонка к переднему краю большого затылоч-

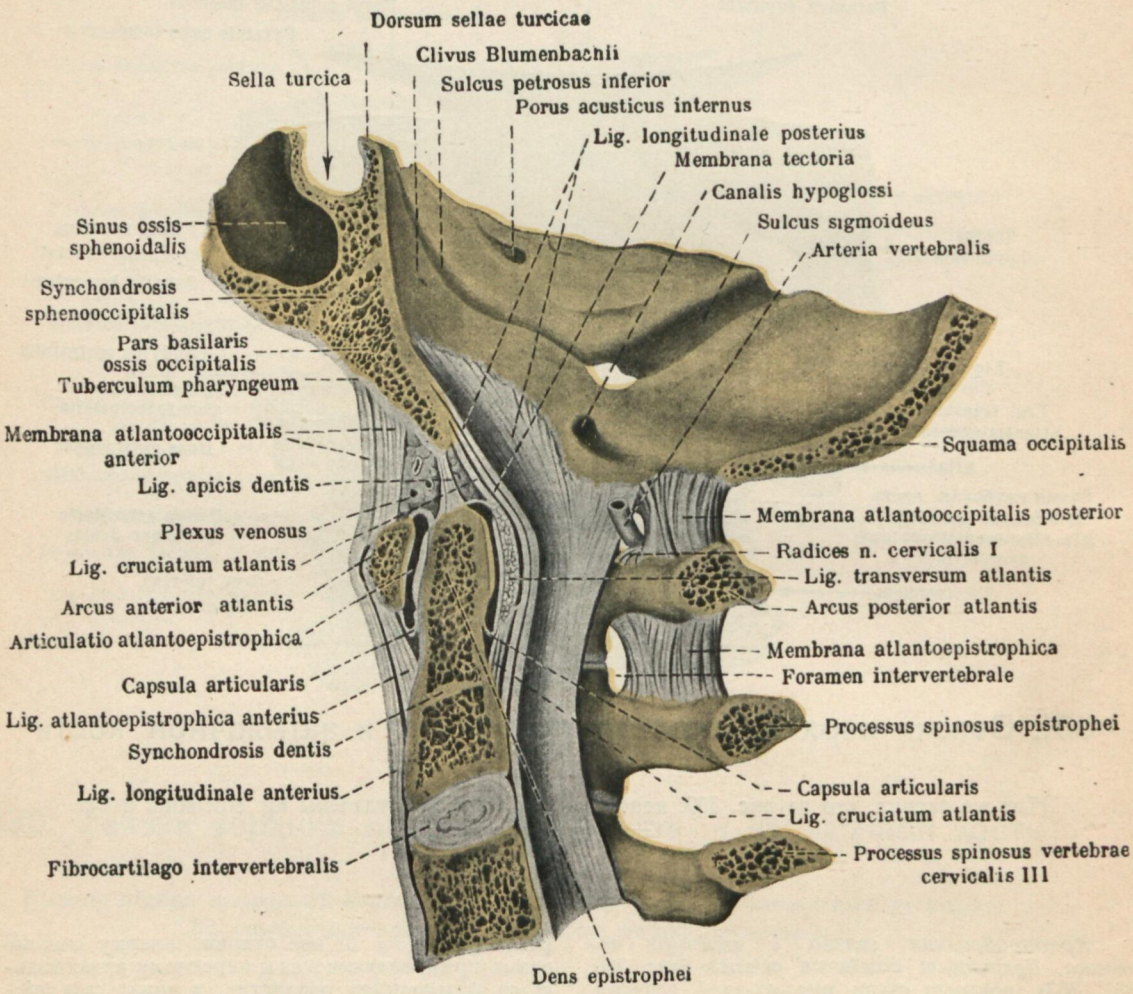

332. Связки верхних шейных позвонков и затылочной кости ($^1/_1$).

[Сагиттальный распил по срединной плоскости.]

ного отверстия. Связку эту рассматривают как рудимент спинной струны, chorda dorsalis;

2) *крыловидная связка, ligamentum alare* (рис. 330, 331), парная, короткая и плотная связка, натянута от боковой поверхности зубовидного отростка вверх и латерально к внутренней окружности суставного отростка затылочной кости.

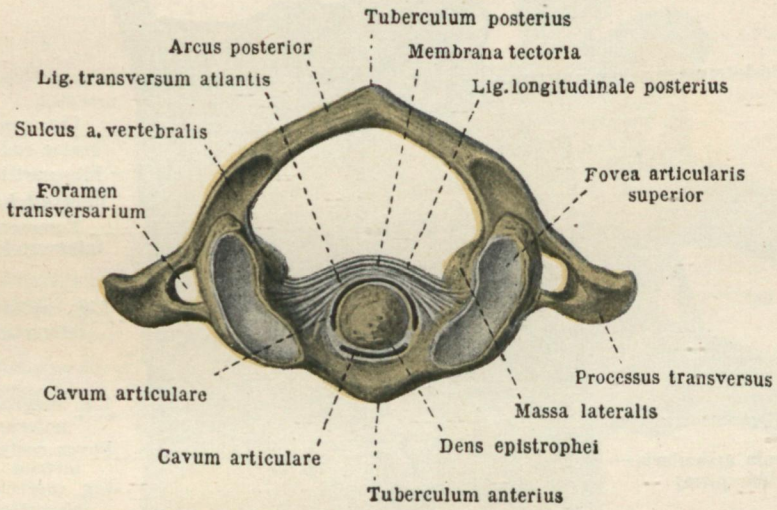

333. Соединение первого шейного позвонка с зубовидным отростком второго шейного позвонка, сверху ($^4/_5$).

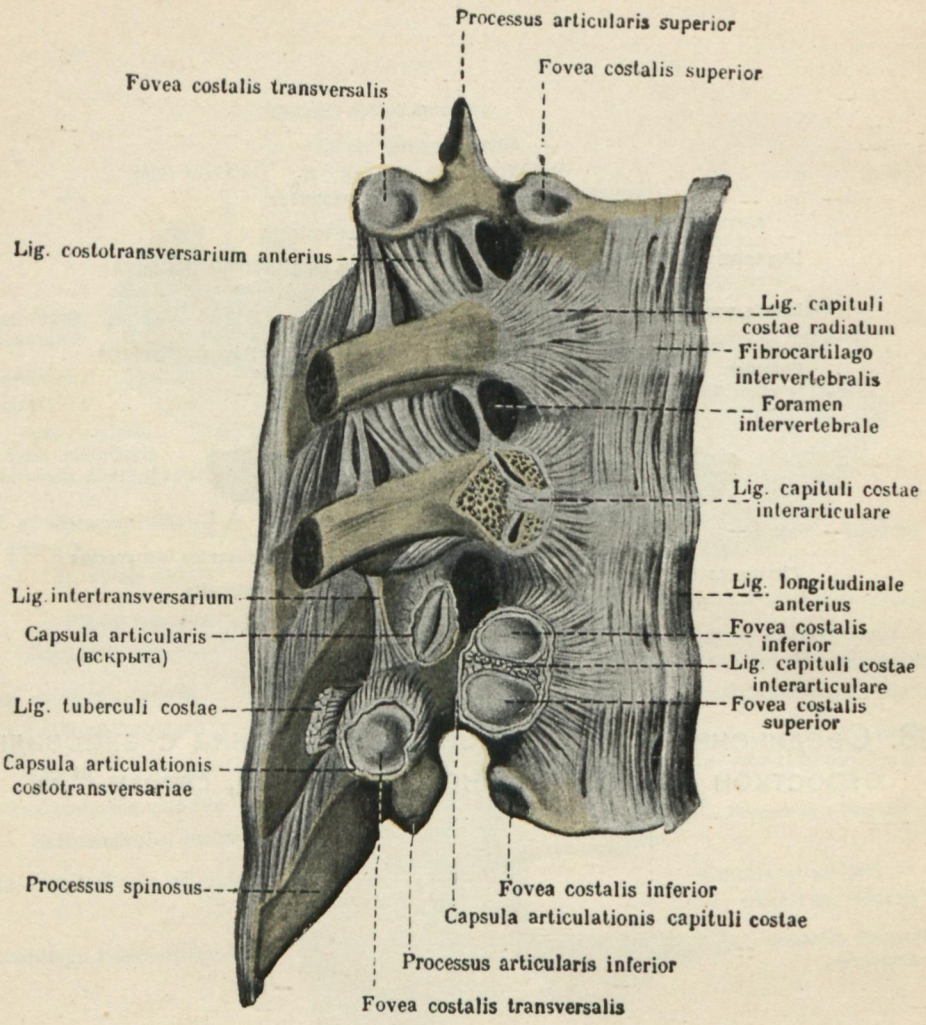

334. Соединения ребер с позвонками, сбоку (4/5).

Соединения ребер с позвонками

Ребра с позвонками соединены подвижно при помощи двух суставов: во-первых, головок ребер с боковыми поверхностями тел грудных позвонков и, во-вторых, бугорков ребер с передними поверхностями поперечных отростков. Исключением являются XI и XII ребра, не сочленяющиеся с поперечными отростками.

Сустав головки ребра, articulatio capituli costae (рис. 334, 336, 337), образуется сочленением двух суставных фасеток — головки одного ребра с fovea costalis superior соответствующего позвонка и с fovea costalis inferior вышележащего позвонка. Исключением являются I, XI и XII ребра, головки которых имеют лишь одну су-

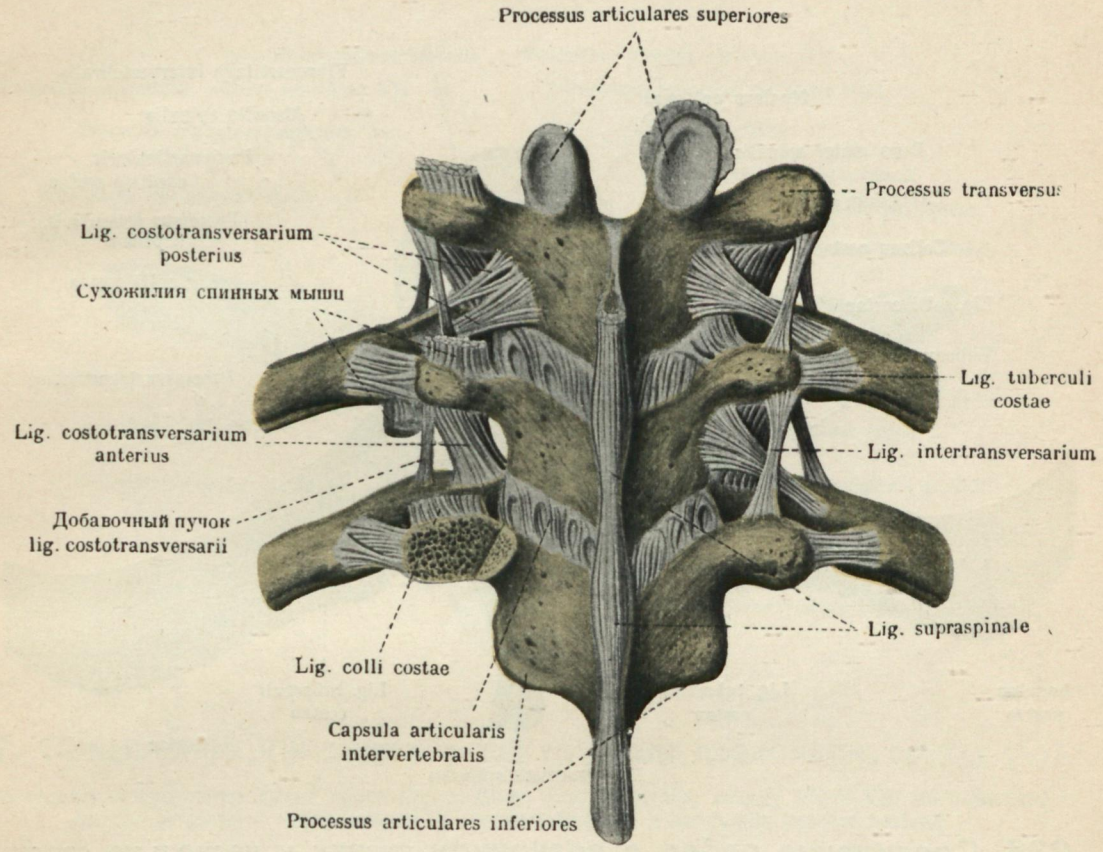

335. Соединения ребер с позвонками, сзади ($^3/_4$).

ставную фасетку, сочленяющуюся только с соответствующим позвонком. Указанные суставные поверхности покрыты гиалиновым хрящом.

Суставная капсула прикреплена по краю хряща. Она достаточно тонка и подкрепляется *лучистой связкой головки ребра, ligamentum capituli costae radiatum* (рис. 337). Связка эта начинается на передней поверхности головки ребра, расходится радиально и прикрепляется к боковым поверхностям позвонков, с которыми данное ребро сочленяется, а также к соответствующему межпозвоночному хрящу. Полость суставов головок II — X ребер состоит из двух камер, разделенных *межсуставной связкой головки, ligamentum capituli costae interarticulare* (рис. 334). Связка эта, начавшись от crista capituli costae, направляется почти горизонтально и прикрепляется к межпозвоночному хрящу, fibrocartilago intervertebralis.

Сустав бугорка ребра, articulatio costotransversaria (рис. 334, 337, 339), отсутствует у последних двух ребер. Он образуется сочленением суставной поверхности бугорка ребра, facies articularis tuberculi costae, с fovea costalis transversalis соответствующего позвонка. Суставные поверхности покрыты гиалиновым хрящом. Суставная капсула тонка и фиксируется по краям хряща. Она укрепляется *связкой бугорка ребра,*

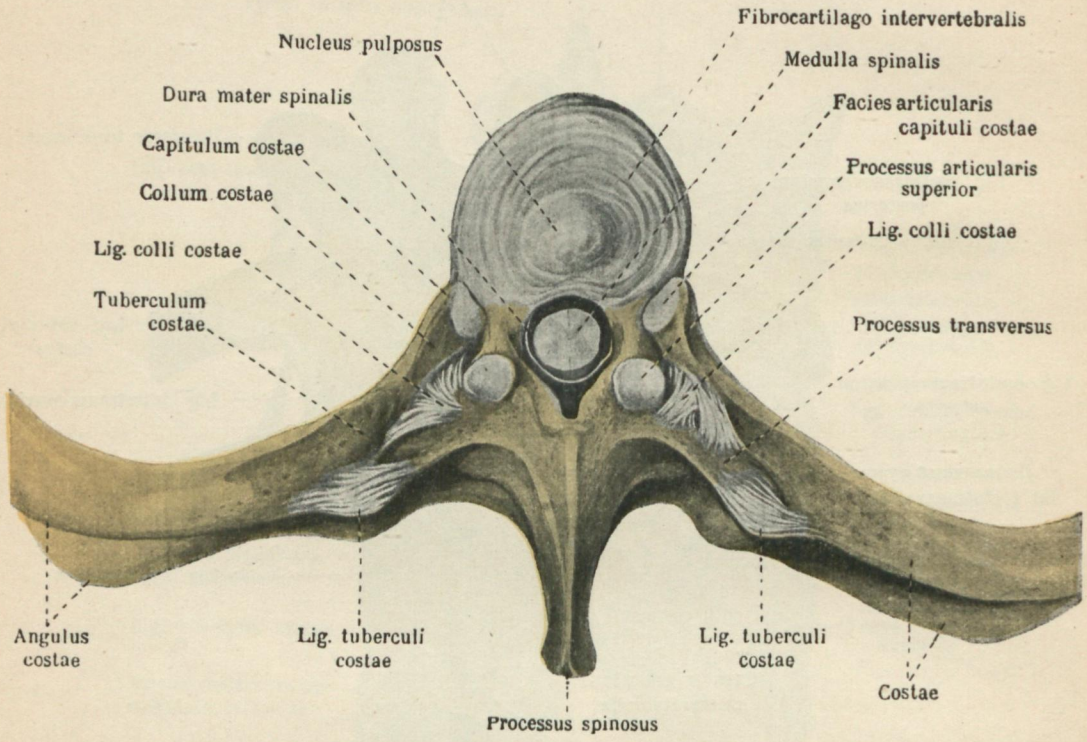

336. Соединение ребер с позвонком, сверху и несколько сзади ($^1/_1$).

ligamentum tuberculi costae, которая располагается по верхней поверхности суставной капсулы от верхушки поперечного отростка к верхне-заднему отделу бугорка ребра.

Кроме того, связь ребер с позвонками укрепляется:

1) *связкой шейки ребра, ligamentum colli costae* (рис. 336, 337), состоящей из плотных, коротких соединительнотканных пучков, туго натянутых между шейкой ребра и передней поверхностью поперечного отростка соответствующего позвонка. Она стоит на границе между двумя указанными суставами заднего конца ребра;

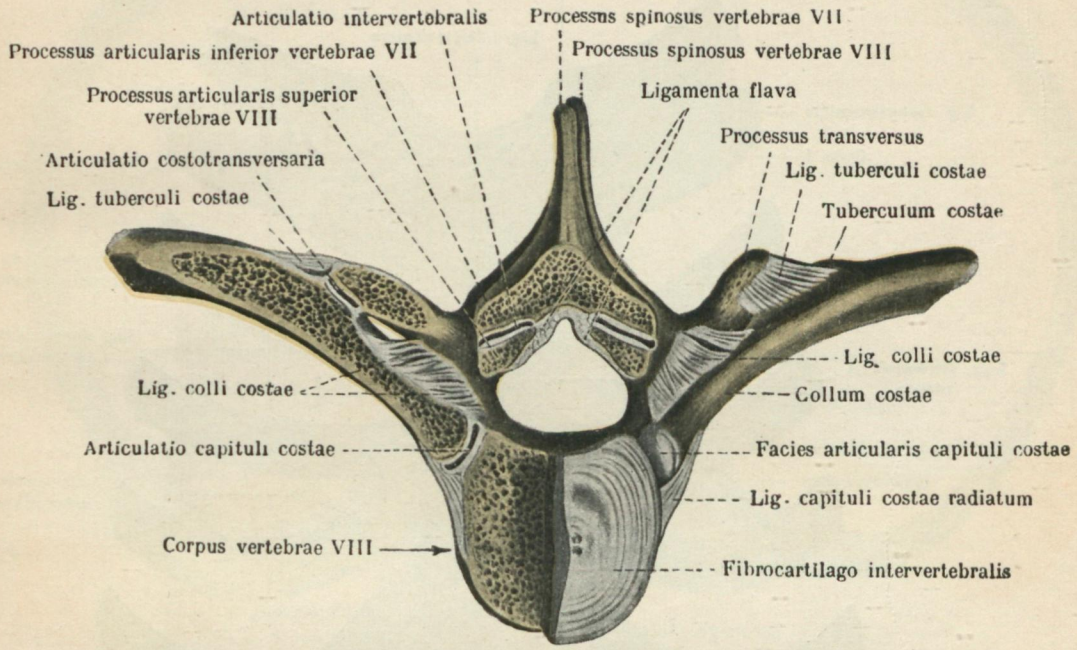

337. Соединение VIII ребра с VIII грудным позвонком, сверху (4/5).

[Горизонтальный распил слева через fibrocartilago intervertebralis, между VII и VIII позвонками; справа и сзади — через articulatio costotransversaria и articulatio capituli costae.]

2) *передней связкой ребра и поперечного отростка, ligamentum costotransversarium anterius* (рис. 334), натянутой от нижней поверхности поперечного отростка позвонка к гребешку шейки нижележащего ребра:

3) *задней связкой ребра и поперечного отростка, ligamentum costotransversarium posterius* (рис. 335), которая берет начало от основания поперечного отростка и прилежащего к нему участка боковой поверхности дуги, а также от основания остистого отростка, и направляется к задней поверхности шейки нижележащего ребра.

В обоих суставах, *articulationes capituli et tuberculi costae*, функционирующих одновременно, происходят движения ребер при акте дыхания.

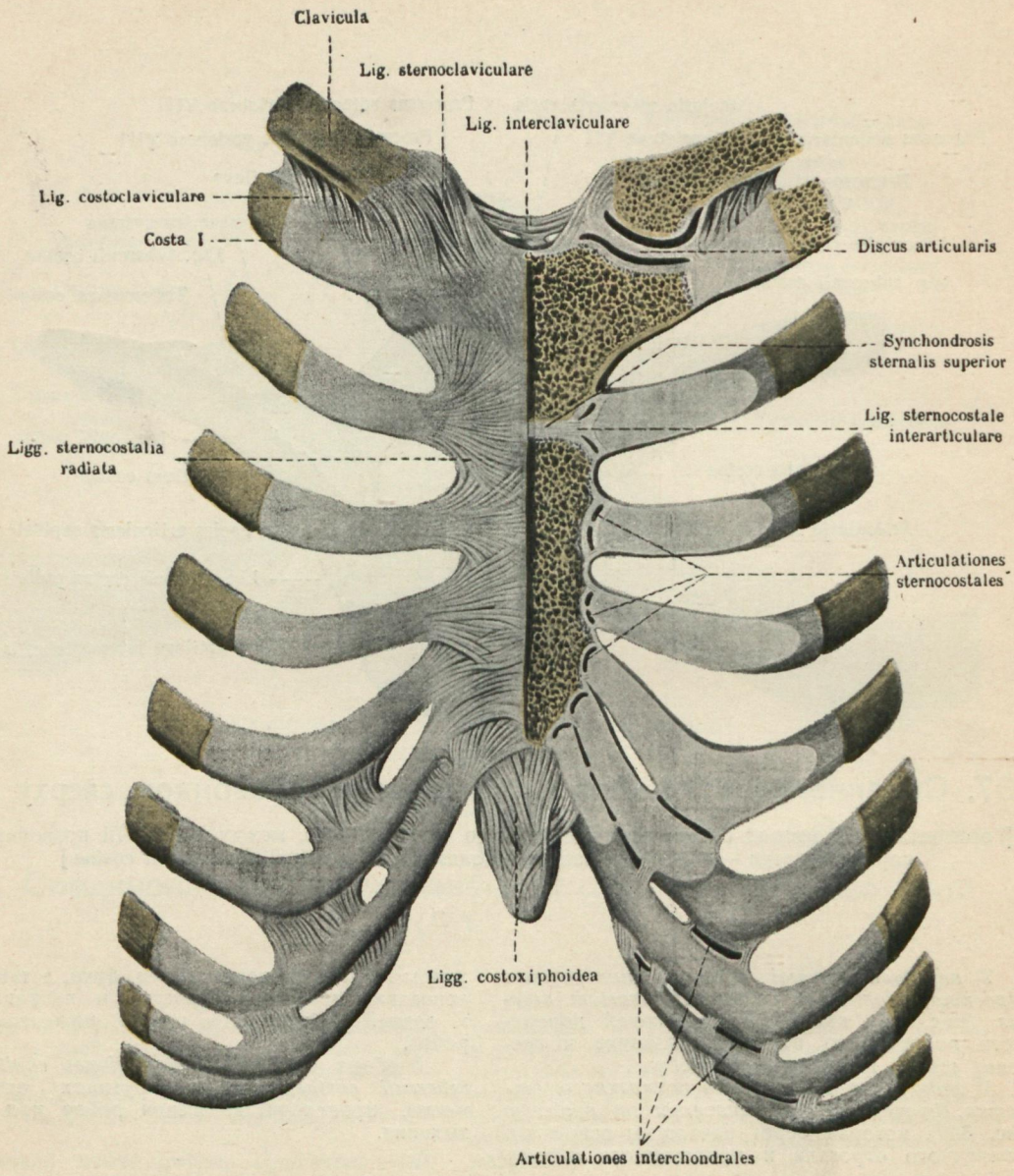

338. Соединения ребер с грудиной и грудино-ключичные суставы, спереди ($^1/_2$).

[Слева фронтальным распилом удалены передние отделы ключицы, грудины, I ребра и хрящей нижележащих ребер; левый грудино-ключичный сустав вскрыт.]

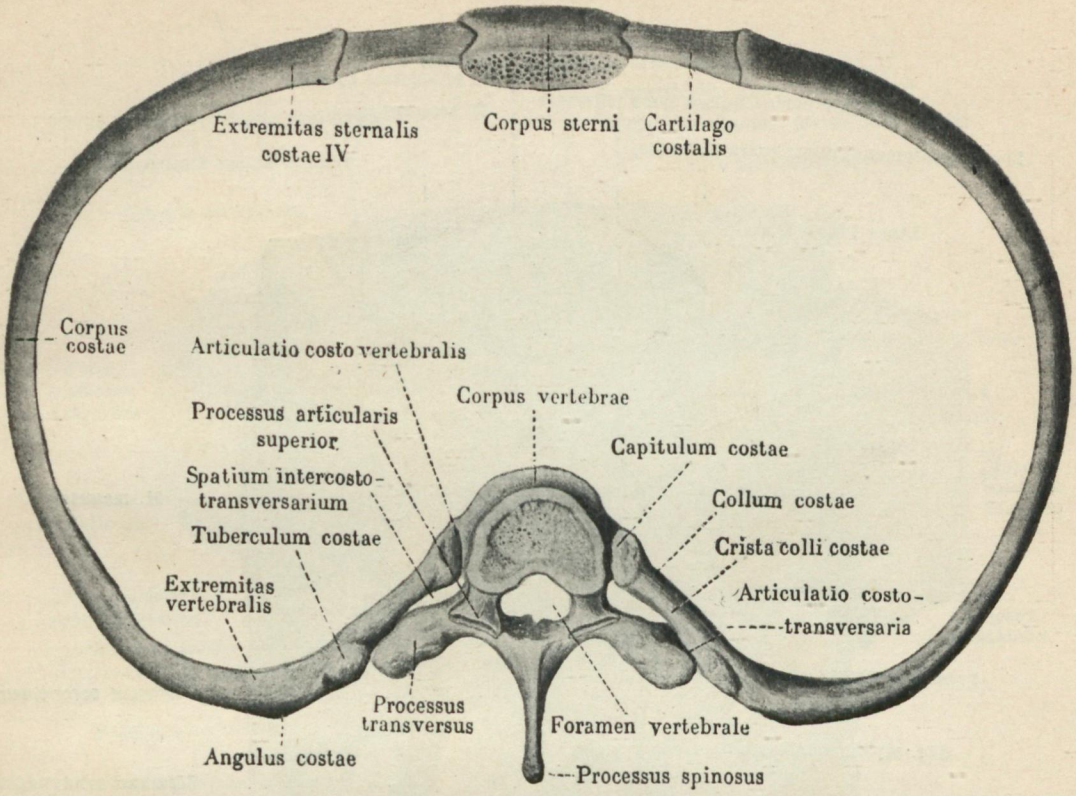

339. Отношение ребра к позвонку и грудине, сверху ($^2/_3$).

Соединения ребер с грудиной и между собой

Хрящевые части I—VII ребер достигают передними концами грудины. Хрящ I ребра срастается с грудиной; хрящи же II—VII ребер соединяются с грудиной подвижно, посредством грудино-реберных суставов, articulationes sternocostales.

Грудино-реберные суставы, articulationes sternocostales (рис. 338). Суставная полость имеет вид узкой, вертикально стоящей щели. В суставной полости II реберного хряща имеется *реберно-грудинная внутрисуставная связка, ligamentum sternocostale interarticulare* (рис. 338), которая, начавшись от хряща ребра, направляется к месту соединения рукоятки грудины с телом. Такие внутрисуставные связки иногда встречаются в грудино-реберных суставах. Суставные капсулы укреплены надхрящницей, переходящей с хрящевых частей ребер на поверхность грудины, и *радиальными грудино-реберными связками, ligamenta sternocostalia radiata anteriora et posteriora* (рис. 338). Последние переходят с хрящей ребер на грудину, где пучки их веерообразно расходятся, перекрещиваются и образуют толстый фиброзный слой, покрывающий спереди и сзади грудину и называемый *оболочкой грудины, membrana sterni.*

От передних поверхностей нижнего отдела грудины и от хрящей VI и VII ребер направляется к мечевидному отростку ряд плотных соединительнотканных пучков, образующих *грудино-мечевидную связку, ligamentum sternoxiphoideum,* и несколько латеральнее—*реберно-мечевидную, ligamentum costoxiphoideum* (рис. 338).

Хрящи VIII и IX ребер не доходят до грудины и сочленяются между собой и с хрящом VII ребра. Хрящи VII и VI ребер, а иногда VI и V, соединяются между собой кнаружи от края грудины. На этих местах образуются *межхрящевые суставы, articulationes interchondrales.*

Передний конец хряща X ребра соединен с хрящом IX ребра сплошной прослойкой соединительной ткани (syndesmosis), хрящи XI и XII ребер свободно заканчиваются в мягких тканях.

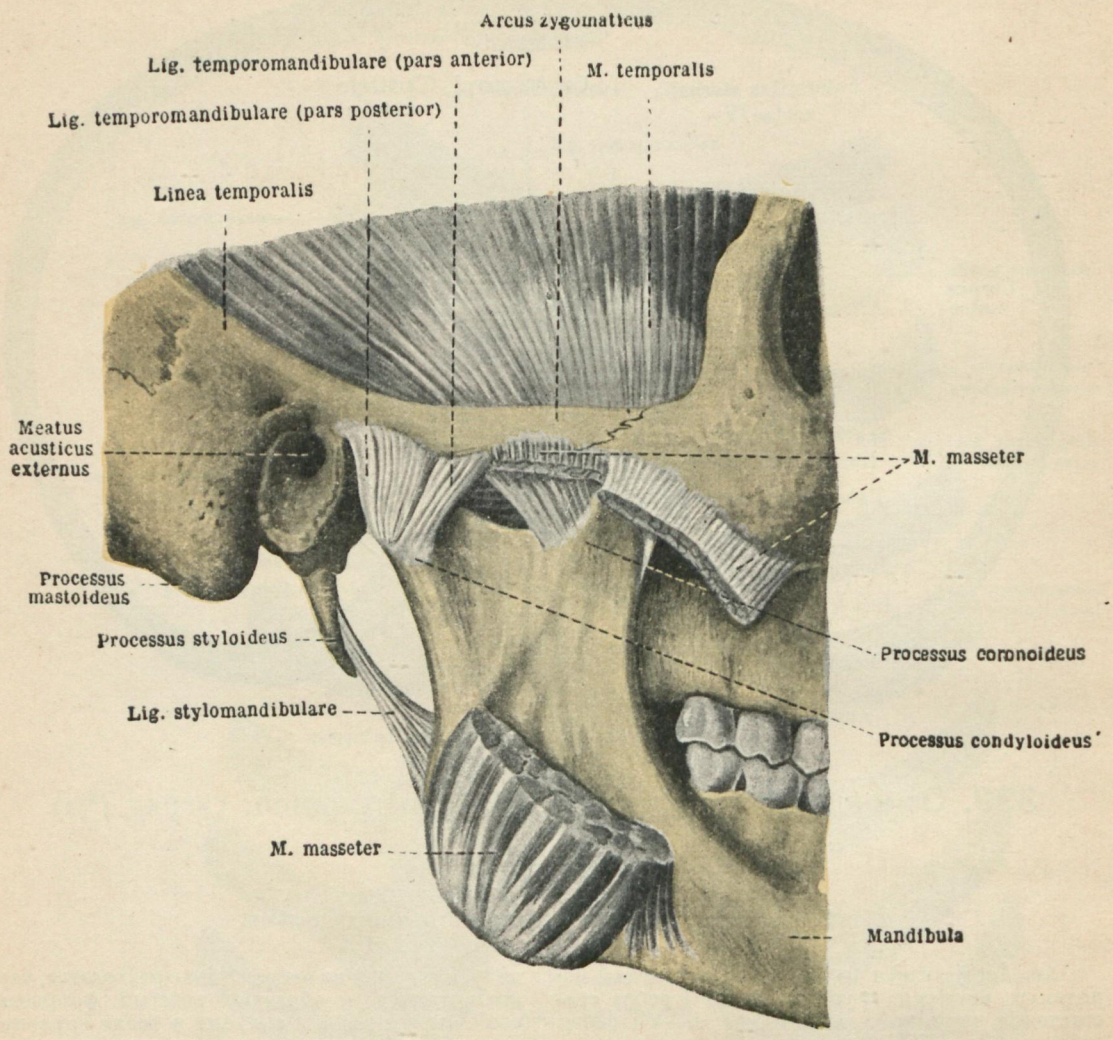

340. Нижнечелюстной сустав, *articulatio mandibularis*, правый (1/1).

НИЖНЕЧЕЛЮСТНОЙ СУСТАВ

Нижнечелюстной сустав, articulatio mandibularis (рис. 340—342), образуется головкой нижней челюсти, capitulum mandibulae, нижнечелюстной суставной ямкой, fossa mandibularis, и суставным бугорком височной кости, tuberculum articulare ossis temporalis. Суставные поверхности этого сочленения покрыты хрящом. В нижнечелюстной ямке суставная поверхность занимает только переднюю ее часть, которая носит название *внутрикапсулярной части, pars intracapsularis fossae mandibularis.* Задняя часть нижнечелюстной ямки не включается в суставную сумку и носит название *внекапсулярной части, pars extracapsularis fossae mandibularis.* Границей между этими частями является fissura petrotympanica (Glaseri). Суставная поверхность нижнечелюстной ямки продолжается на tuberculum articulare до переднего его отдела.

Между суставными поверхностями сочленяющихся костей залегает *межсуставной хрящ,*

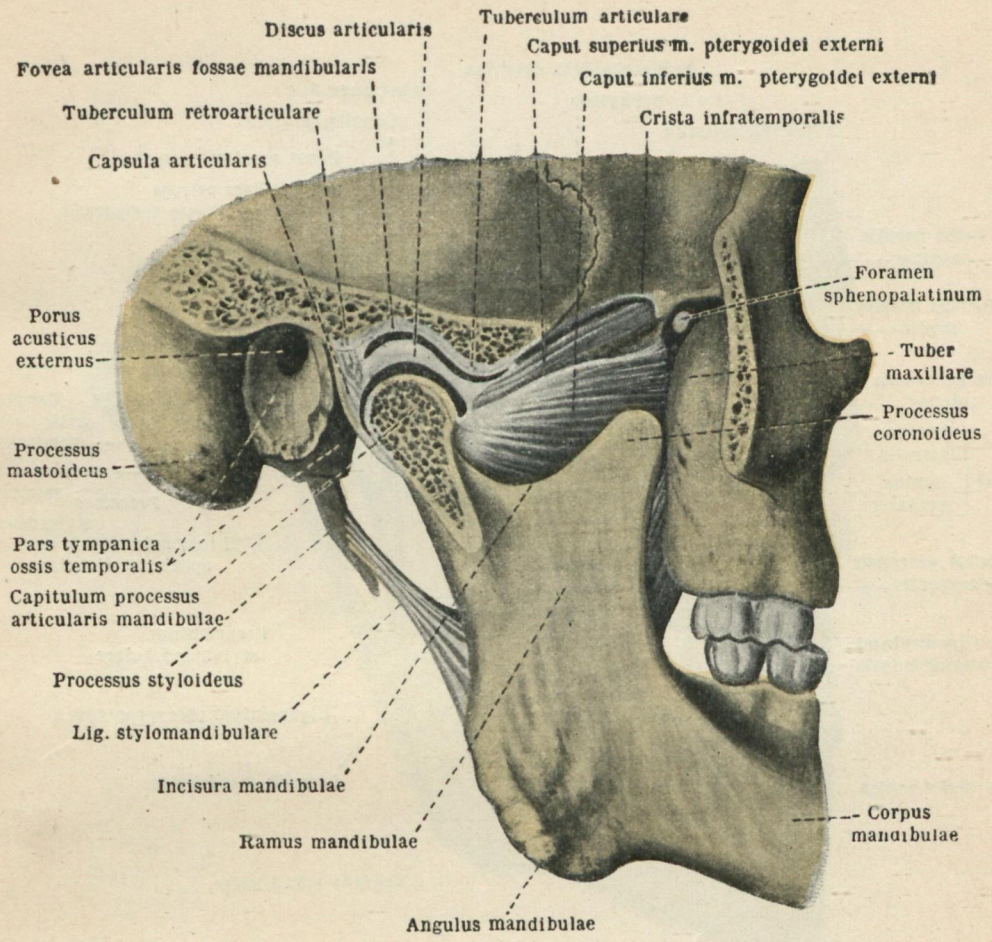

341. Нижнечелюстной сустав, *articulatio mandibularis,* правый ($^1/_1$).

[Сагиттальный распил через полость сустава.]

discus articularis, разделяющий суставную полость на не сообщающиеся между собой верхний и нижний отделы (рис. 341). Discus articularis представляет собой двояковогнутую, овальной формы, хрящевую пластинку, лежащую горизонтально и сращенную на всем протяжении своего края с суставной сумкой.

Таким образом полость сустава, cavum articulare, окружена одной общей суставной сумкой, тогда как каждый из отделов суставной полости имеет отдельную синовиальную оболочку.

Нижняя поверхность межсуставного хряща соответствует прилежащей к ней capitulum mandibulae, верхняя — tuberculum articulare. Участок диска, расположенный кзади от суставного бугорка и соответствующий вогнутости нижнечелюстной ямки, значительно утолщен.

Суставная сумка, capsula articularis, сращена с сочленяющимися костями по краю их суставных поверхностей, причем сверху она прикреплена по периферии суставного бугорка и суставной ямки, внизу — вокруг шейки сочленовного отростка.

Суставная сумка не одинакова на всем протяжении: она тонка в передних отделах, утолщена в задних и особенно в наружных отделах. Последнее обстоятельство обусловливается наличием расположенной снаружи сумки

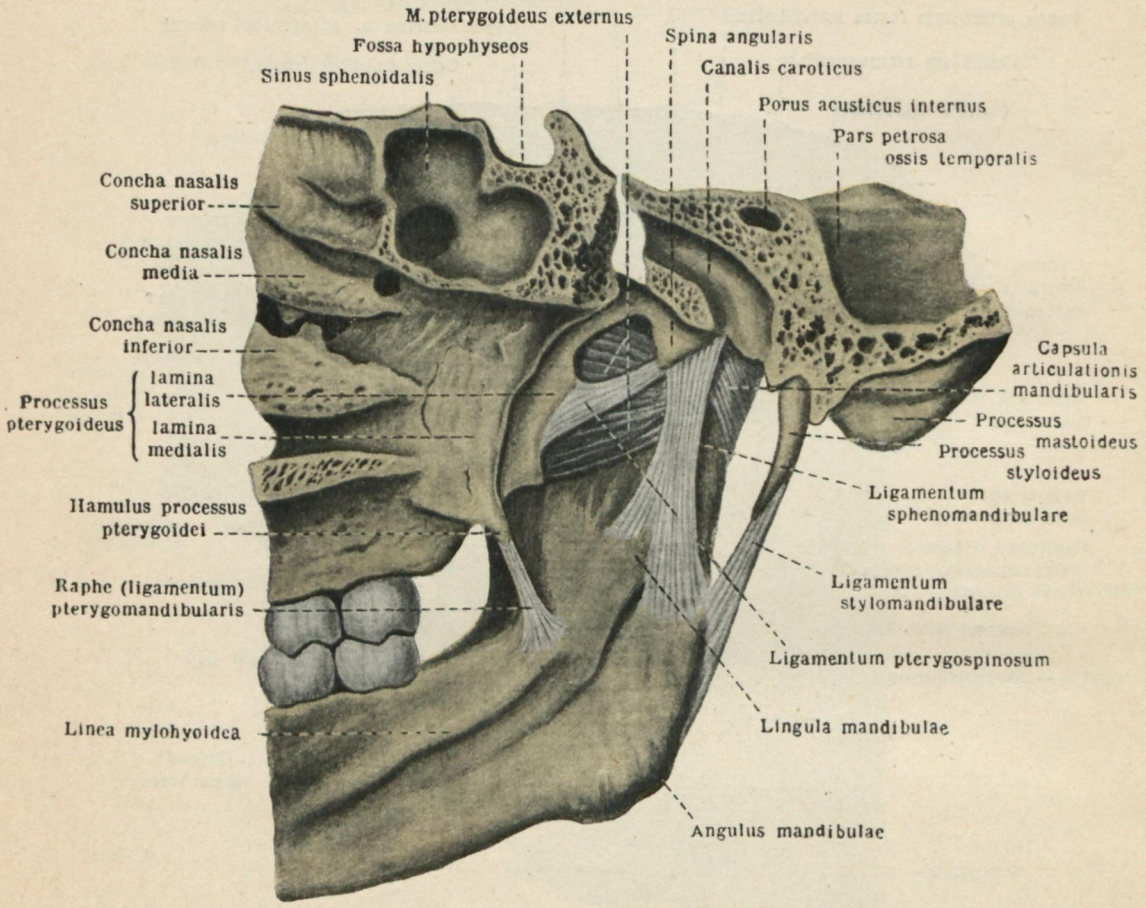

342. Связки нижней челюсти, правый; снутри ($^1/_1$).

хорошо выраженной *височно-челюстной связки, ligamentum temporomandibulare* (рис. 340). Связка эта имеет форму треугольника, вершина которого направлена книзу — к шейке сочленовного отростка нижней челюсти, а основание кверху — к основанию скулового отростка височной кости.

В связке различают две части — переднюю, или наружную, с более длинными пучками, но менее мощную, и заднюю, или внутреннюю, с короткими, но крепкими пучками.

Со стороны внутренней периферии сустава идет *основно-челюстная связка, ligamentum sphenomandibulare* (рис. 340, 342). Она начинается от spina angularis основной кости и прикрепляется двумя пучками: внутренним — у collum mandibulae и наружным — к lingula mandibulae.

Шило-челюстная связка, ligamentum stylomandibulare (рис. 342), натянута между шиловидным отростком и углом нижней челюсти снутри.

Крыловидно-челюстная связка, ligamentum pterygomandibulare (рис. 342), узкий тонкий соединительнотканный тяж, идущий от верхушки и нижнего края крючка крыловидного отростка к язычку нижней челюсти.

Нижнечелюстное сочленение относится к комбинированным суставам; оно больше всего приближается к блоковидному, ginglymus.

СОЕДИНЕНИЯ КОСТЕЙ ВЕРХНЕЙ КОНЕЧНОСТИ

JUNCTURAE OSSIUM EXTREMITATIS SUPERIORIS

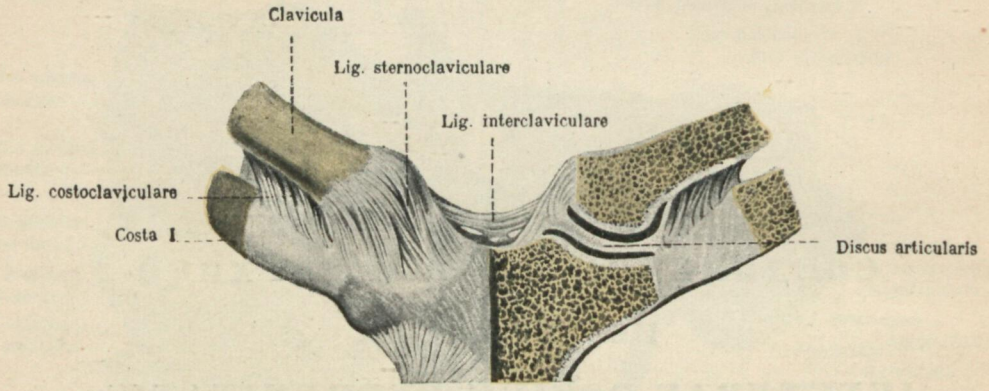

342а. Грудино-ключичные суставы, спереди (1/2).

[Левый грудино-ключичный сустав вскрыт; передние отделы ключицы, I ребра и грудины удалены фронтальным сечением.]

СОЕДИНЕНИЕ КОСТЕЙ ПОЯСА ВЕРХНЕЙ КОНЕЧНОСТИ С КОСТЯМИ ТУЛОВИЩА

Грудино-ключичный сустав

Грудино-ключичный сустав, articulatio sternoclavicularis (рис 338), образуется соединением ключичной вырезки грудины с грудинным концом ключицы. Суставные поверхности соединяющихся здесь костей покрыты хрящом соединительнотканного характера. Суставная полость сочленения разделена *межсуставным хрящом, discus articularis*, на две части — верхнюю и нижнюю. Межсуставный хрящ представляет небольшую двояковогнутую пластинку, обе поверхности которой прилежат соответственно суставным поверхностям сочленяющихся между собой грудины и ключицы. Суставная сумка наиболее утолщена в верхних отделах и истончена в передних и задних. На суставной сумке спереди хорошо развит фиброзный слой, волокна которого идут в направлении от одной кости к другой, образуя *грудино-ключичную связку, ligamentum sternoclaviculare.* Суставные сумки правого и левого грудино-ключичных суставов соединяются между собой *межключичной связкой, ligamentum interclaviculare*, которая, будучи натянутой между обеими ключицами, перебрасывается через incisura jugularis, повторяя ее кривизну. Кнаружи от грудино-ключичного сустава между ключицей и I ребром натянута *реберно-ключичная связка, ligamentum costoclaviculare.*

Она идет от tuberositas costalis ключицы к переднему концу I ребра.

Грудино-ключичный сустав по форме — шаровидный, arthrodia.

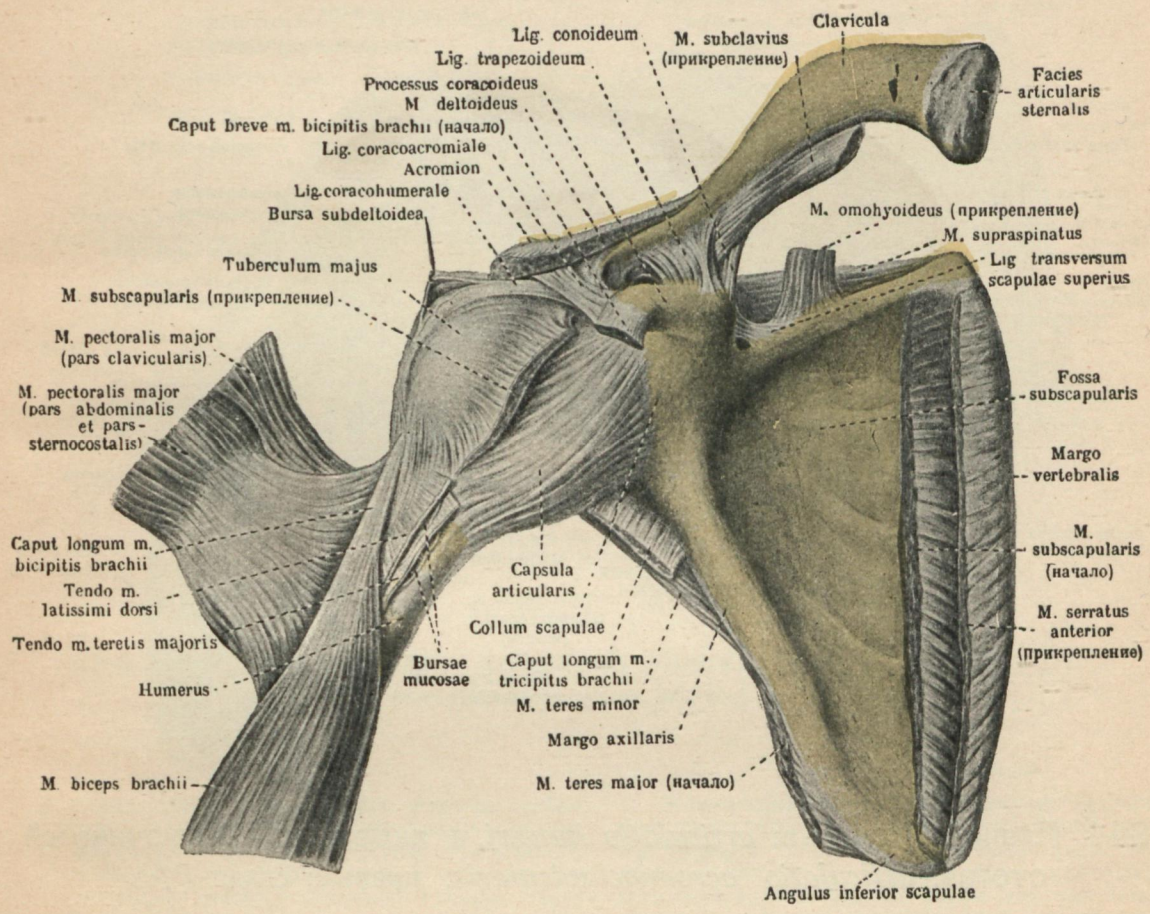

343. Плечевой сустав, *articulatio humeri*, правый; спереди ($^1/_2$).

Акромиально-ключичный сустав

Акромиально-ключичный сустав, articulatio acromioclavicularis (рис. 343, 344), образуется соединением суставных поверхностей плечевого отростка лопатки (acromion) и плечевого конца ключицы. В этом сочленении имеется связка, располагающаяся в верхнем отделе су-

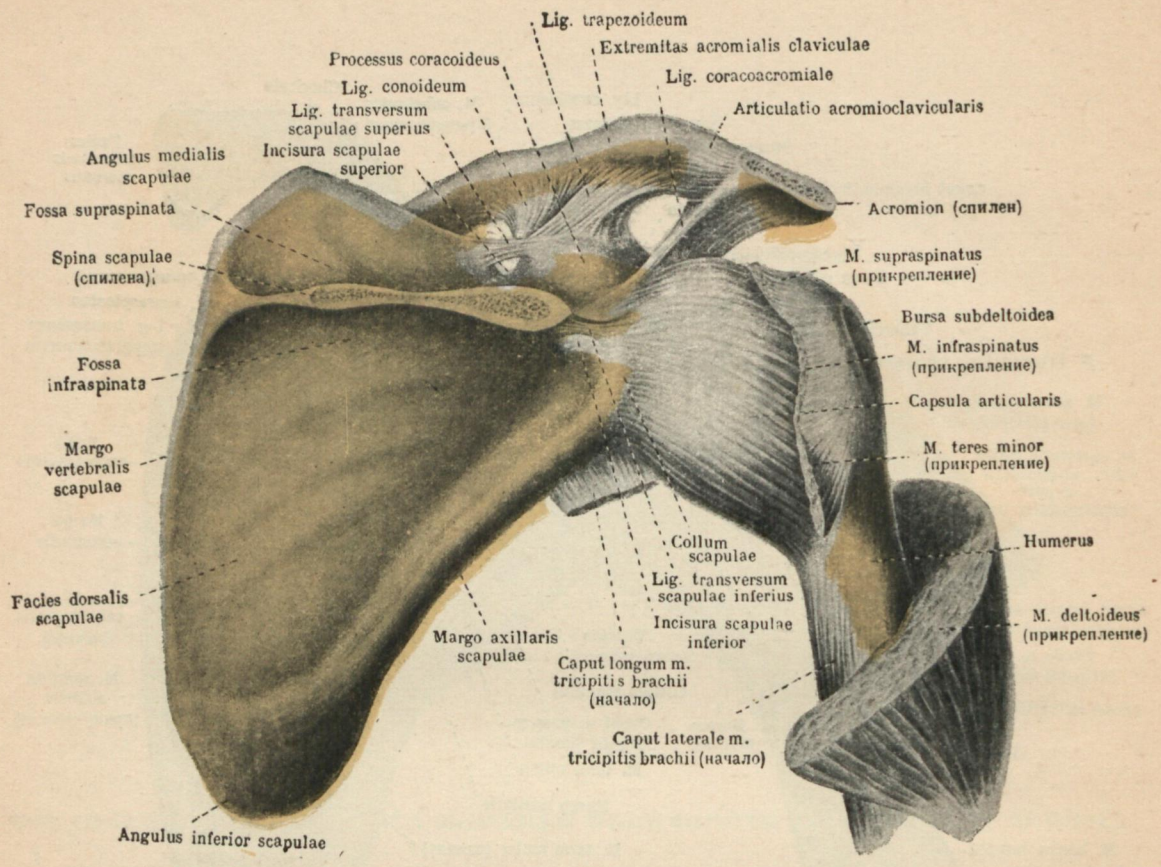

344. Плечевой сустав, ***articulatio humeri,*** **и акромиально-ключичный сустав,** ***articulatio acromioclavicularis,*** **правые; сзади (1/2).**

ставной сумки — *акромио-ключичная связка, ligamentum acromioclaviculare.* В полости этого сустава можно иногда наблюдать непостоянный межсуставный хрящ, discus articularis.

Помимо этого, плечевой конец ключицы соединяется с клювовидным отростком при посредстве широкой и крепкой *клювовидно-ключичной связки, ligamentum coracoclaviculare.* Связка эта берет начало от tuberositas coracoidea claviculae, направляется вниз и прикрепляется к processus coracoideus scapulae. В связке различают две части: внутреннюю, треугольной формы, *конусовидную связку, ligamentum conoideum,* и наружную, четырехугольной формы, *трапециевидную связку, ligamentum trapezoideum.*

Первая по отношению ко второй располагается несколько кнутри и кзади.

Ложные связки лопатки, ligamenta spuria scapulae

Верхняя поперечная связка лопатки, ligamentum transversum scapulae superius, — короткий и несколько уплощенный пучок. Связка эта перебрасывается над incisura scapulae и ограничивает лопаточную вырезку, образуя отверстие, через которое проходят сосуды и нерв.

Нижняя поперечная связка лопатки, ligamentum transversum scapulae inferius, небольшая

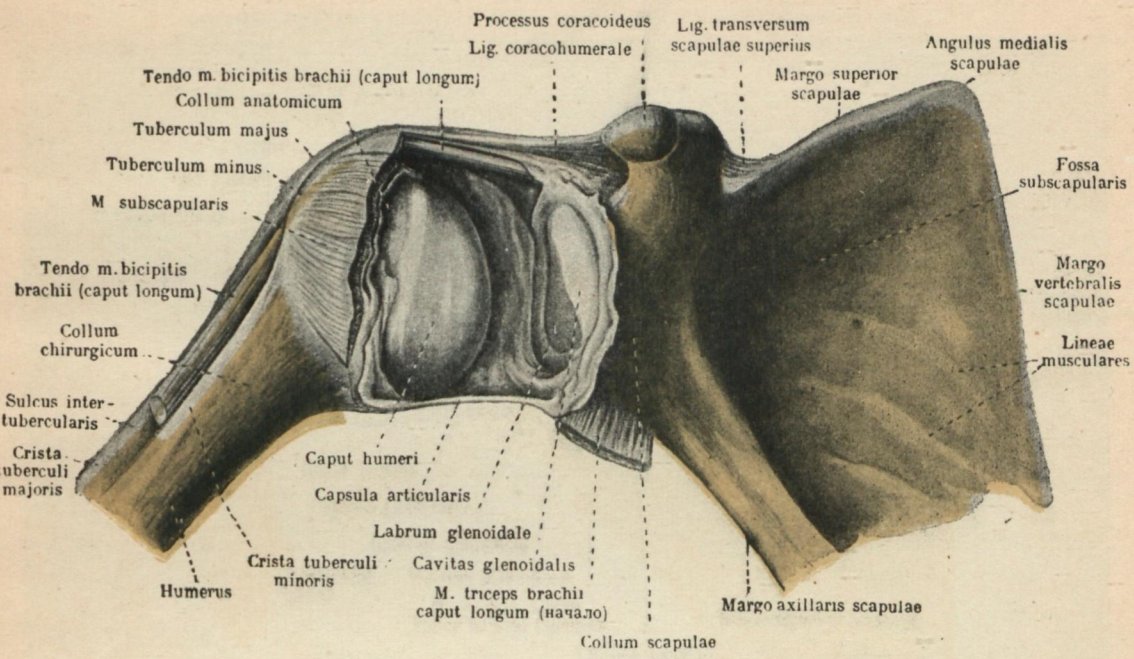

345. Плечевой сустав, ***articulatio humeri,*** правый; спереди ($^1/_2$).
[Плечевой сустав вскрыт.]

и тонкая; натянута над задними отделами шейки лопатки между основанием плечевого отростка и задней окружностью суставной поверхности лопатки. Небольшая часть пучков ее вплетается в суставную капсулу плечевого сустава. Через отверстие, образующееся между связкой и шейкой лопатки, проходит сосуд.

Клювовидно-акромиальная связка, ligamentum coracoacromiale, мощная, треугольной формы; натянута между передним краем плечевого отростка (acromion) и задним краем клювовидного отростка. Связка эта лежит над плечевым суставом, образуя в отношении последнего свод, fornix humeri.

СОЕДИНЕНИЯ КОСТЕЙ СВОБОДНОЙ ВЕРХНЕЙ КОНЕЧНОСТИ

Плечевой сустав

Плечевой сустав, articulatio humeri (рис. 343—347), образуется головкой плечевой кости и суставной поверхностью лопатки, cavitas glenoidalis. Последняя по периферии окружена *волокнисто-хрящевым кольцом, labrum glenoidale,* плотно срастающимся по краю суставной впадины.

Наличие хрящевого кольца делает суставную впадину более широкой и глубокой. *Суставная сумка, capsula articularis,* плечевого сустава укрепляется на лопатке по окружности волокнисто-хрящевого кольца, на плечевой кости — в области анатомической шейки. Большой и малый бугорки плечевой кости остаются вне полости суставной сумки, а соответствующий участок сумки перебрасывается через межбугорковую борозду. В этом месте синовиальная оболочка входит в sulcus intertubercularis, являясь влагалищем сухожилия длинной головки двуглавой мышцы.

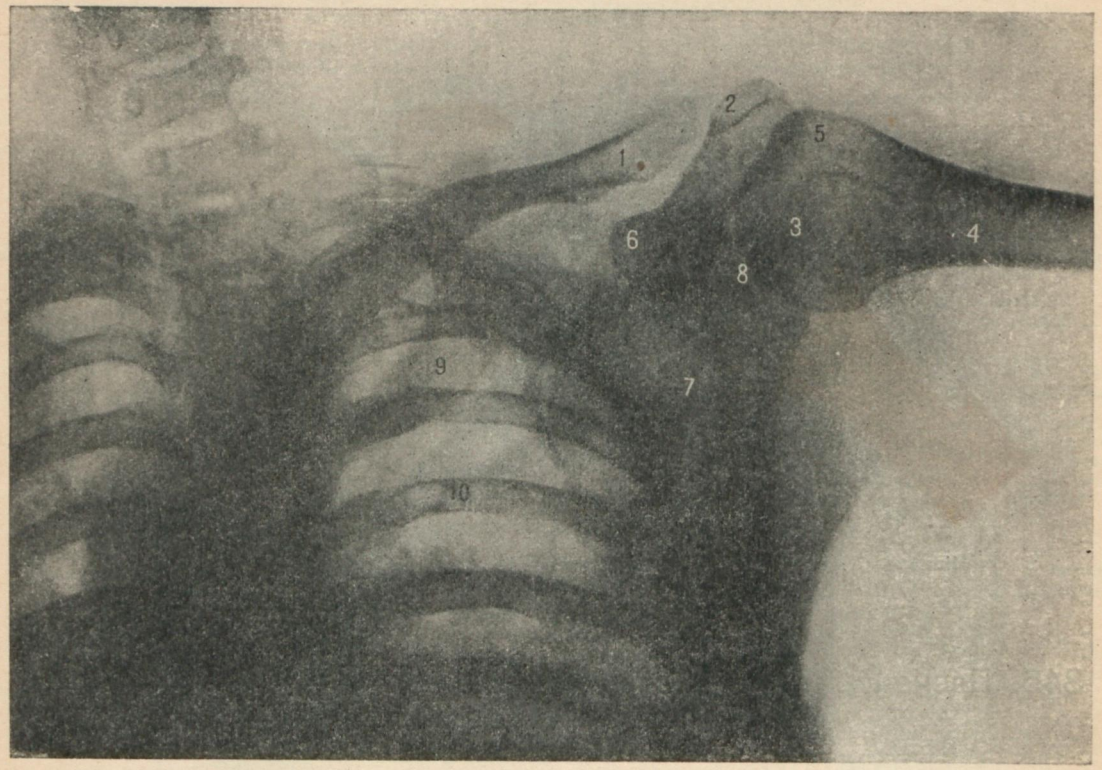

346. Левый плечевой пояс взрослого при отведенной руке

(рентгеновский снимок).

1 — clavicula
2 — acromion
3 — caput humeri
4 — diaphysis humeri
5 — tuberculum majus
6 — processus coracoideus
7 — scapula
8 — cavitas glenoidalis
9 — spatium intercostale
10 — costa III

Пучки фиброзного слоя сумки идут в направлении от наружного угла лопатки к шейке плечевой кости. Сама сумка несколько просторна, имеет снизу и спереди относительно плотный фиброзный слой и, кроме этого, к ней частично прикрепляются некоторые мышцы плечевого пояса.

В плечевом суставе различают одну связку—*клювовидно-плечевую, ligamentum coracohumerale,* которая располагается сверху и частично сзади.

Связка эта начинается от наружного края клювовидного отростка и, расходясь слегка веерообразно, входит в состав фиброзного слоя сумки, продолжаясь до большого бугорка плечевой кости.

Под клювовидно-плечевой связкой полость суставной сумки сообщается с полостью сумки подлопаточной мышцы, bursa musculi subscapularis, которая находится у корня клювовидного отростка, располагаясь между сумкой и верхним отделом подлопаточной мышцы. Сумка подлопаточной мышцы описывается под именем выпячивания суставной сумки плечевого сочленения.

Плечевой сустав имеет еще одно выпячивание, образованное так называемым *межбугорковым слизистым влагалищем, vagina ти-*

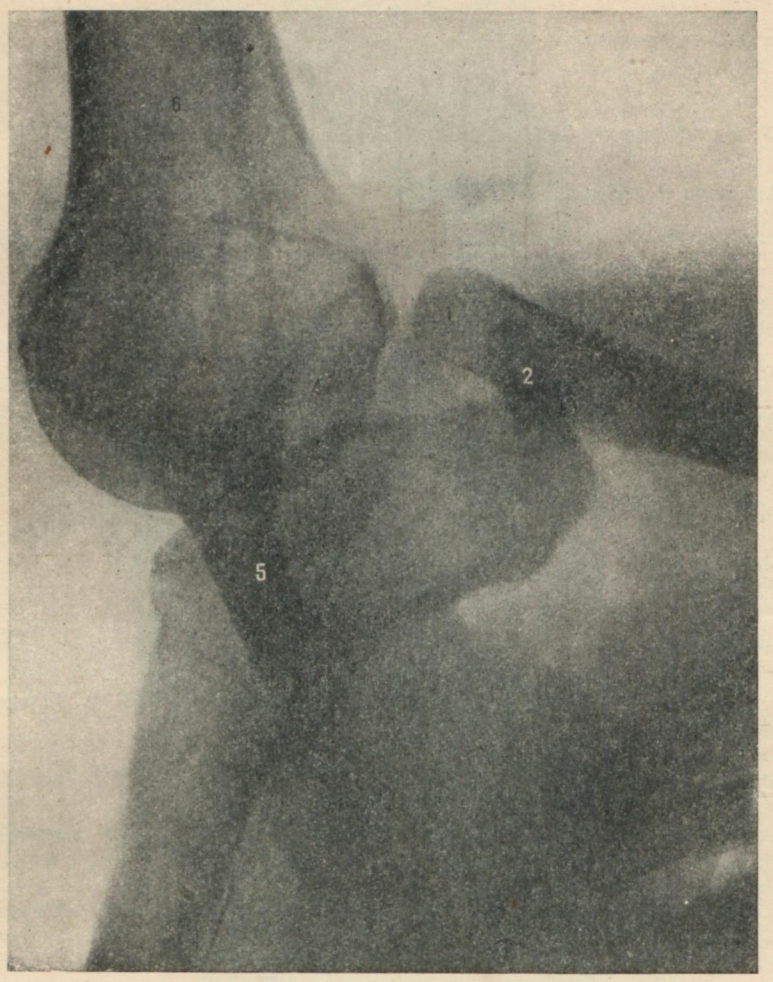

347. Правый плечевой пояс взрослого при поднятой вверх руке
(рентгеновский снимок).

1 — clavicula
2 — processus coracoideus
3 — cavitas glenoidalis
4 — caput humeri
5 — acromion
6 — diaphysis humeri

cosa intertubercularis. Оно представляет синовиальное влагалище и в полости его, как в трубке, проходит сухожилие длинной головки двуглавой мышцы. Это влагалище, находясь в самой полости плечевого сустава, открыто вверху и сообщается с полостью суставной сумки. Внизу, на уровне хирургической шейки, влагалище заканчивается слепо, и синовиальный слой его, заворачиваясь вверх, продолжается в направлении сухожилия мышцы. Межбугорковое слизистое влагалище в области межбугорковой борозды прилежит к кости.

Плечевой сустав относится к группе шаровидных суставов, arthrodia.

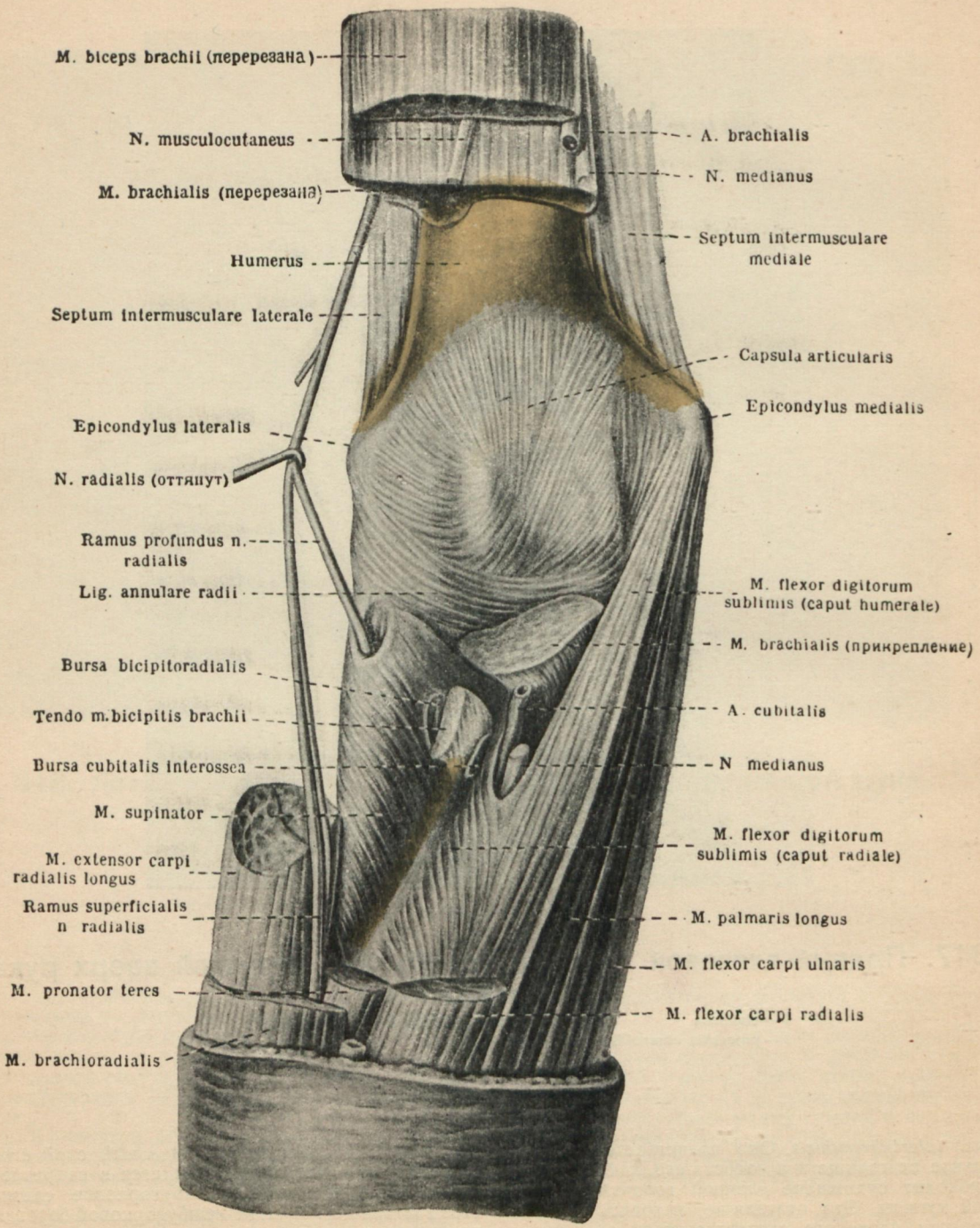

348. Локтевой сустав, *articulatio cubiti*, правый; сзади ($^1/_1$).

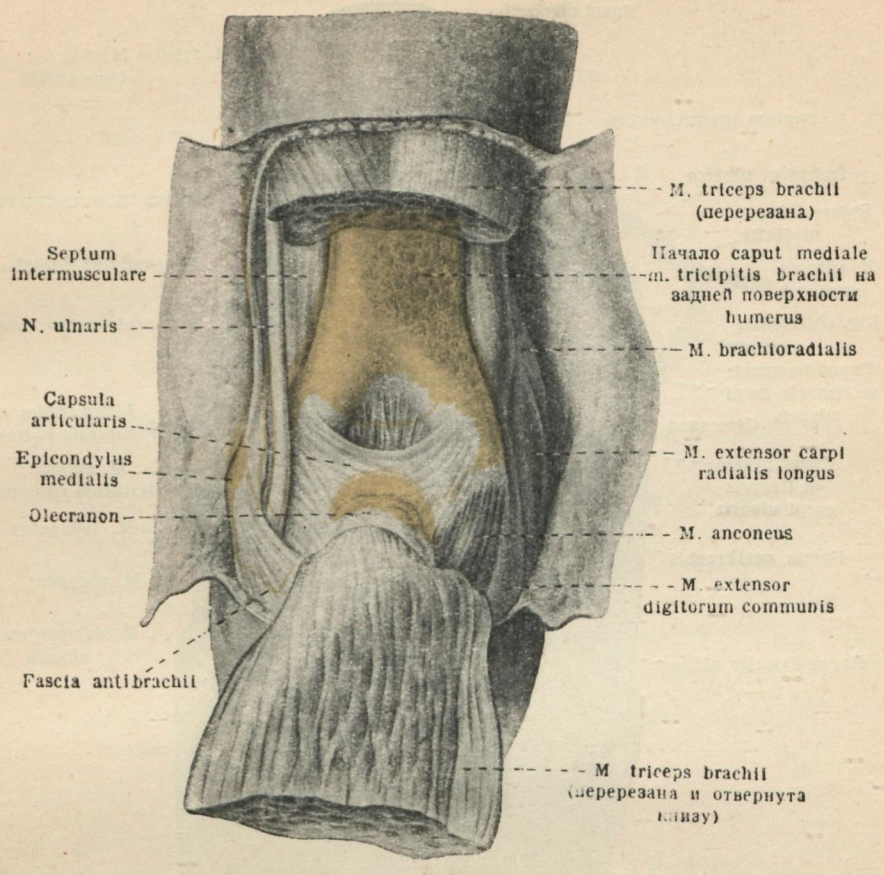

349. Локтевой сустав, *articulatio cubiti*, правый; сзади ($^4/_5$).
[Локоть согнут.]

Локтевой сустав

В *локтевом суставе, articulatio cubiti* (рис. 348—354), в котором соединяются дистальный конец плечевой кости и проксимальные концы костей предплечья, различают три сустава:

1) плече-локтевой сустав, *articulatio humeroulnaris*, — блок плеча и полулунная вырезка локтевой кости; в этом суставе происходит сгибание и разгибание;

2) плече-лучевой сустав, *articulatio humeroradialis*, — ямка головки лучевой кости и головчатое возвышение плеча; в этом суставе имеется сгибание, разгибание и вращение луча;

3) луче-локтевой сустав верхний или проксимальный, *articulatio radioulnaris superior s. proximalis*, — суставная окружность головки луча и лучевая вырезка локтевой кости; в этом суставе происходит вращение луча.

Все три указанных сустава окутаны одной общей суставной сумкой.

Суставная сумка, capsula articularis, локтевого сочленения начинается на плечевой кости: спереди - над венечной и лучевой ямками, сзади — дугообразно в верхней части локтевой ямки, снаружи и снутри — от нижней периферии оснований мыщелков плеча. Прикрепляется суставная сумка на всем протяжении хрящевого края полулунной и лучевой вырезок локтевой кости и в области шейки лучевой кости, несколько выше бугристости луча.

Сумка имеет небольшое *мешковидное выпячивание, recessus sacciformis*, находящееся у луче-локтевого сустава и выступающее книзу от него.

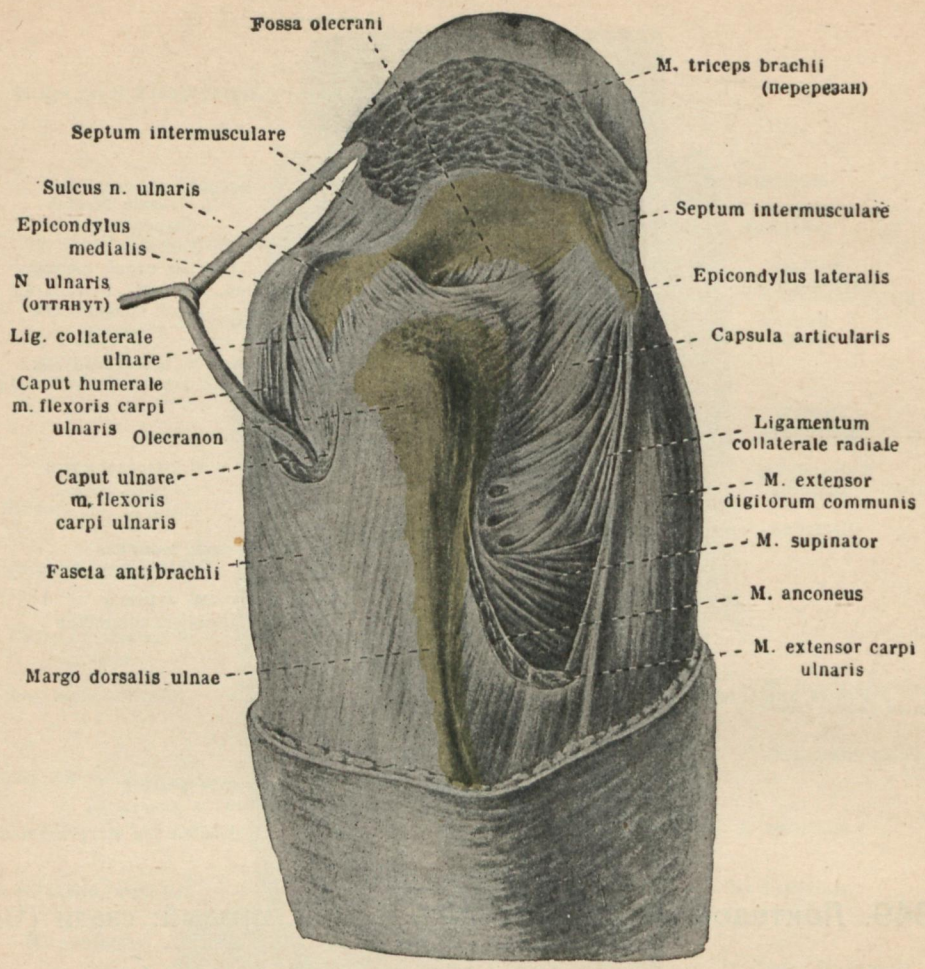

350. Локтевой сустав, *articulatio cubiti*, правый; сзади ($^4/_5$).
[Локоть согнут.]

По сторонам сустава имеются хорошо выраженные боковые, *внутренняя* и *наружная, связки, ligamentum collaterale ulnare* и *ligamentum collaterale radiale*. Первая из них идет от внутреннего мыщелка к внутреннему краю полулунной вырезки, где она становится шире начальной части. Вторая, наружная боковая связка, располагаясь на лучевой стороне плечевого сустава, начинается на наружном мыщелке плечевой кости и направляется к наружной периферии головки лучевой кости, где она делится на две — переднюю и заднюю части. Каждая из этих частей охватывает соответствующую поверхность головки луча и прикрепляется к переднему и заднему краям лучевой вырезки локтевой кости, incisura radialis.

Более глубокие пучки наружной боковой связки входят в состав так называемой *кольцевидной связки лучевой кости, ligamentum annulare radii*. Последняя, окружая головку и шейку лучевой кости, оканчивается, как и наружная боковая связка, у переднего и заднего края incisura radialis ulnae.

Локтевой сустав является видоизмененным гинглимом и носит название винтообразного, articulatio cochlearis.

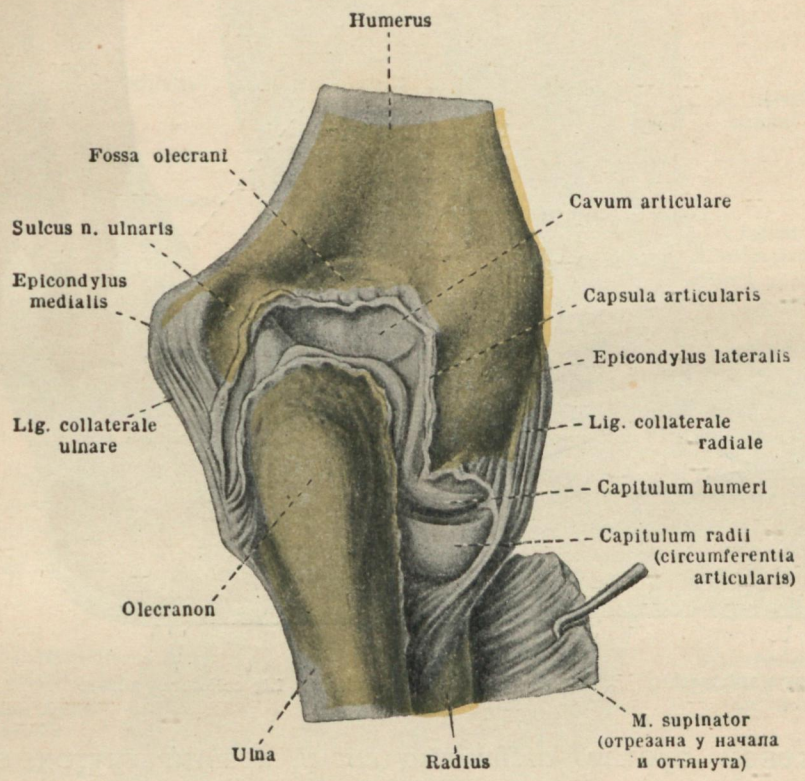

351. Локтевой сустав, *articulatio cubiti*, правый; сзади ($^1/_1$).
[Суставная сумка вскрыта.]

В луче-локтевом сочленении различают два сустава:

1) верхний луче-локтевой, *articulatio radioulnaris superior s. proximalis*,—между суставной окружностью головки луча и полулунной вырезкой локтевой кости (описанный выше) и

2) нижний луче-локтевой сустав, *articulatio radioulnaris inferior s. distalis* (рис. 355). Последний образуется суставной окружностью головки локтевой кости, circumferentia articularis ulnae, и локтевой вырезкой лучевой кости, incisura ulnaris radii.

В верхних проксимальных отделах суставная сумка образует небольшое *мешковидное выпячивание, recessus sacciformis*, направленное в сторону межкостного промежутка костей предплечья. Внизу, между полостью этого сустава и полостью дистально расположенного луче-запястного сустава, лежит уплощенный треугольной формы фиброзный *межсуставный хрящ, discus articularis* (s. *fibrocartilago triangularis*). Он сращен своей верхушкой с шиловидным отростком локтевой кости, основанием — с нижним краем локтевой вырезки лучевой кости и на остальном протяжении (спереди и сзади) — с суставными сумками луче-локтевого и луче-запястного суставов.

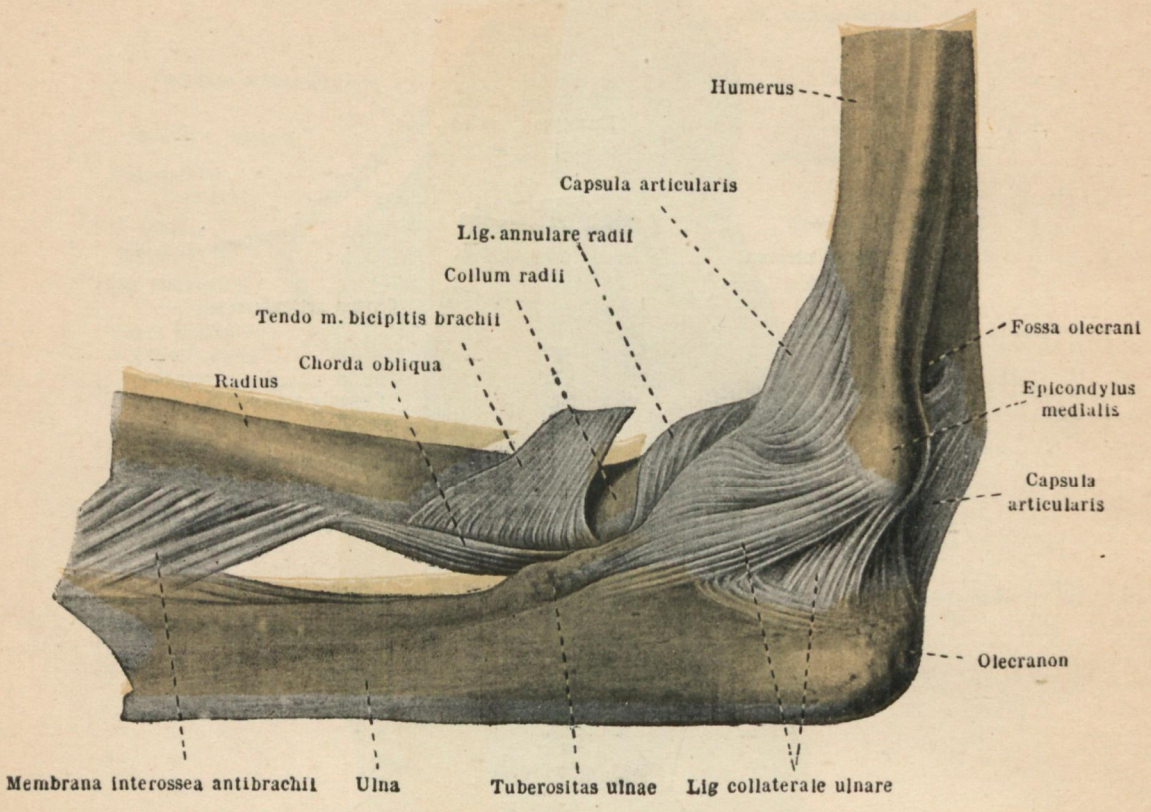

352. Локтевой сустав, ***articulatio cubiti,*** правый; снутри, со стороны локтевой кости ($^1/_2$).

Межкостная перепонка

Кроме луче-локтевого верхнего и нижнего суставов, кости предплечья соединяются между собой еще *межкостной перепонкой предплечья, membrana interossea antibrachii* (рис. 355), которая представляет крепкую соединительнотканную пластинку. Большая часть пучков ее идет косо вниз от луча к локтевой кости. Она натянута между межкостными гребешками лучевой и локтевой костей и выполняет межкостный промежуток, spatium interosseum.

В перепонке имеются разной величины отверстия, из которых два — одно в верхнем отделе, другое в нижнем — самые крупные. Межкостная перепонка является местом прикрепления мышц предплечья. Вверху она имеет тонкий, несколько изолированный соединительнотканный пучок, идущий косо в направлении противоположном ходу пучков межкостной перепонки.

Пучок этот получает название *косой струны, chorda obliqua,* и идет сверху вниз от нижних отделов бугристости локтевой кости к участку, расположенному под бугристостью лучевой кости.

Луче-локтевое сочленение, состоящее из верхнего и нижнего суставов, функционально связано в один вращательный сустав, articulatio trochoidea.

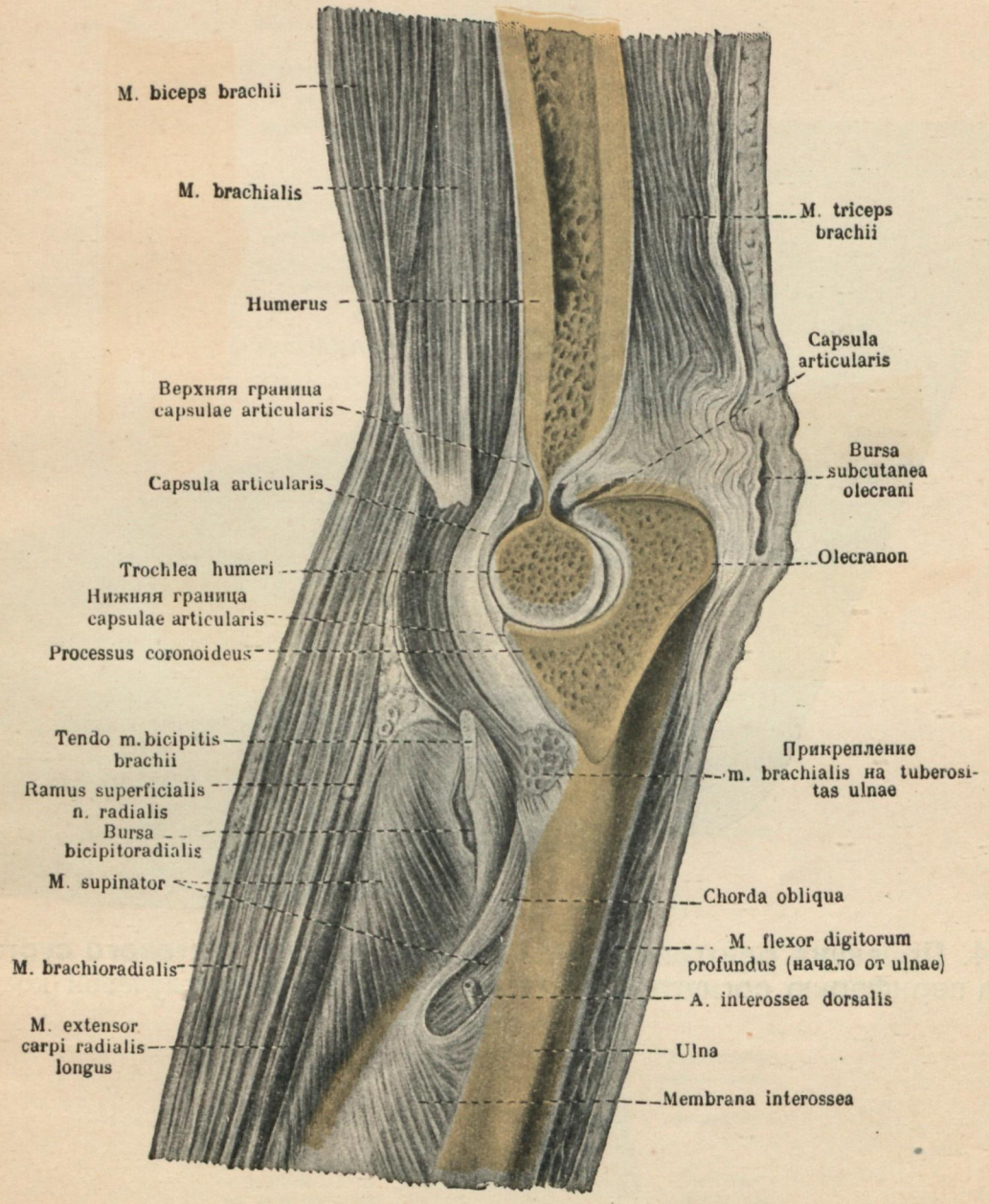

353. Локтевой сустав, *articulatio cubiti*, правый; со стороны локтевой кости ($^1/_1$).

[Сагиттальный распил через trochlea humeri; плече-локтевой сустав, articulatio humeroulnaris вскрыт.]

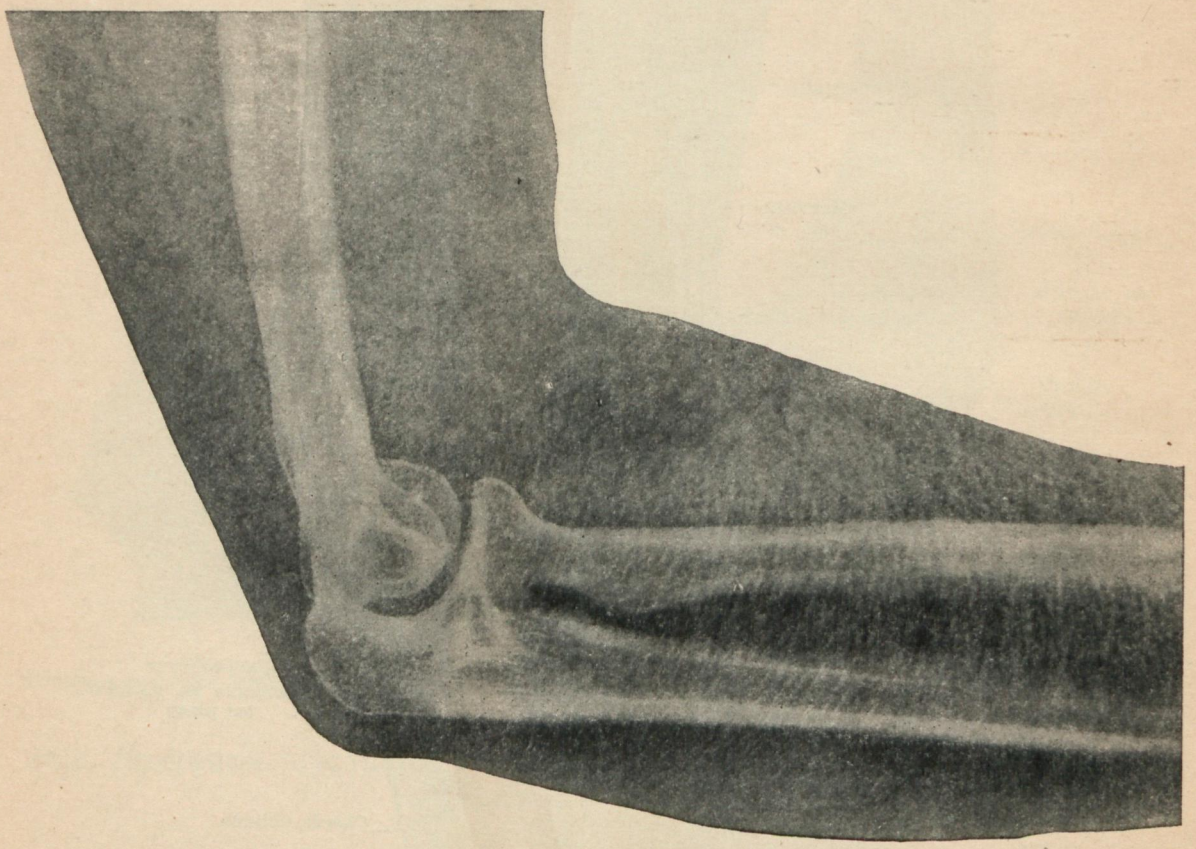

354. Проекция рентгенограммы костей правого локтевого сустава на периферию согнутого локтя, снаружи, со стороны лучевой кости (монтаж фото-рентген).

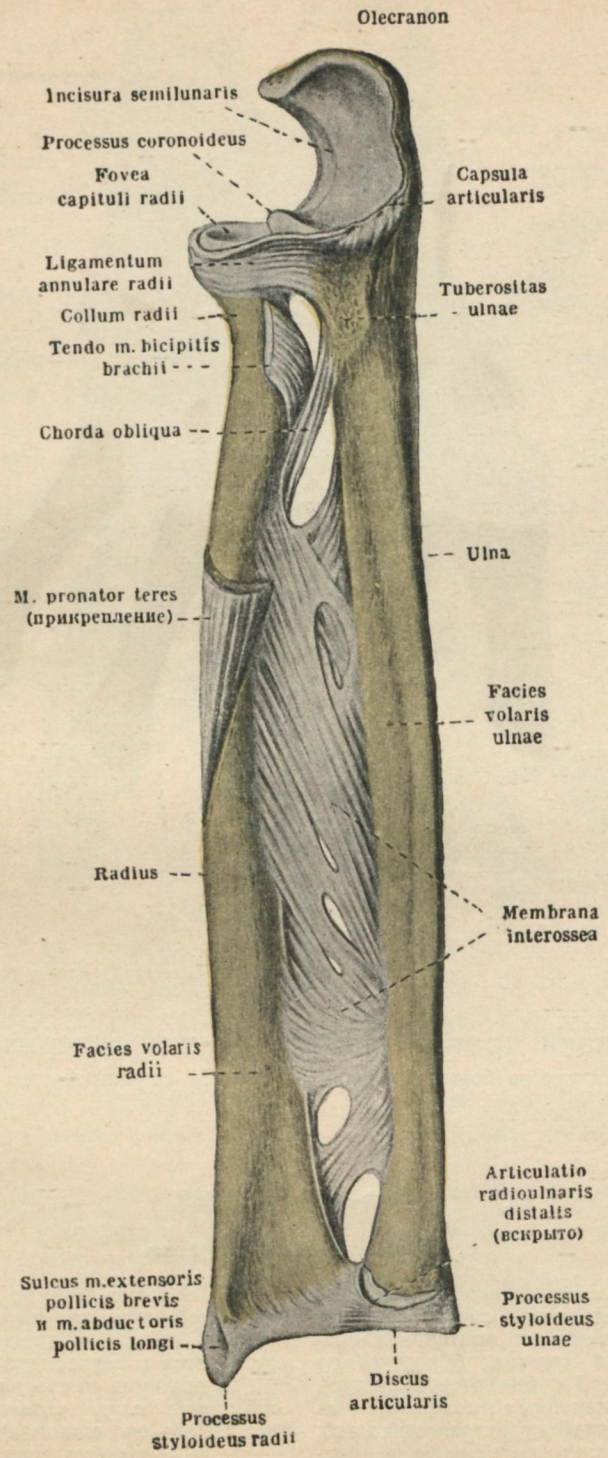

355. Межкостная перепонка предплечья, *membrana interossea antibrachii*, ладонная поверхность ($^2/_3$).

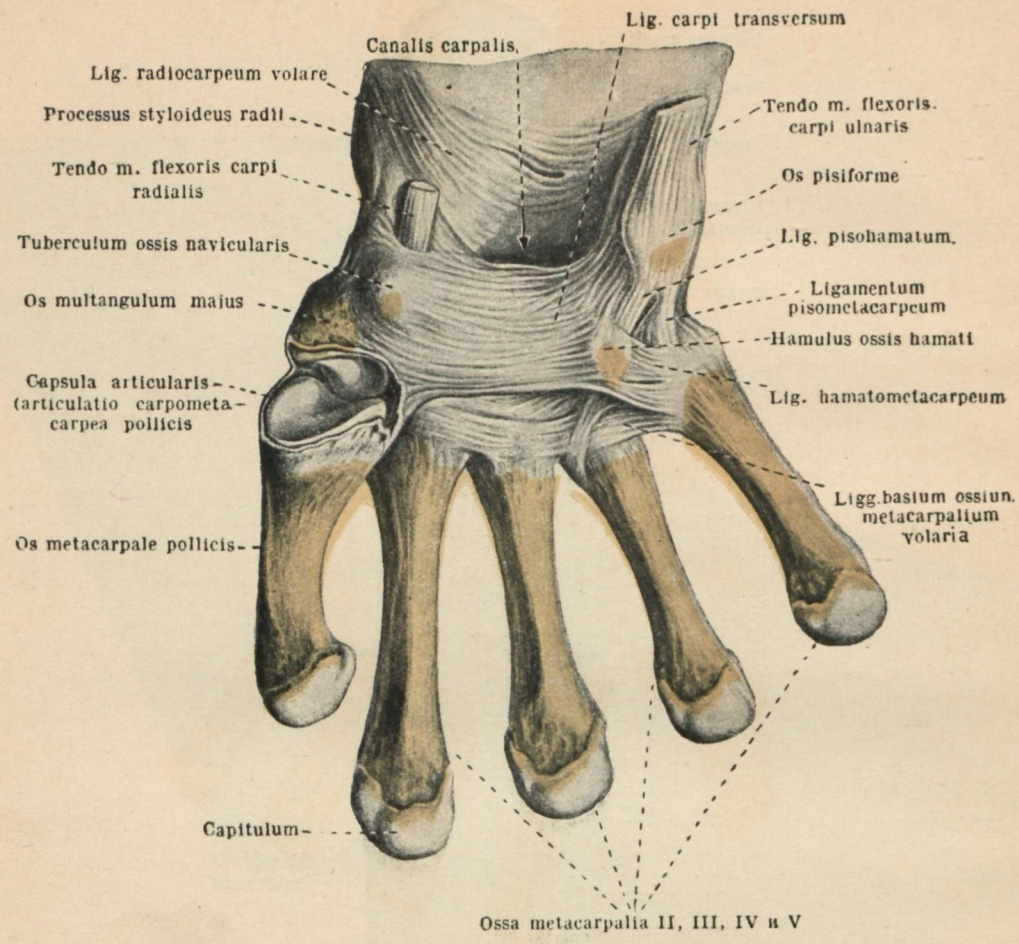

356. Связки правой кисти, ладонная поверхность (1/1).

[Запястно-пястный сустав большого пальца, articulatio carpometacarpea pollicis, вскрыт.]

СУСТАВЫ КИСТИ

Луче-запястный сустав

В *луче-запястном суставе, articulatio radiocarpea,* подвижно соединяется сочленовная поверхность луча, увеличенная в локтевом направлении *межсуставным хрящом, fibrocartilago triangularis* (см. верхний луче-локтевой сустав), с проксимальными сочленовными поверхностями ладьеобразной, полулунной и трехгранной костей.

Суставная сумка, capsula articularis, прикрепляется по периферии сочленовных поверхностей и имеет следующие связки:

1) *боковую наружную связку, ligamentum collaterale carpi radiale* (рис. 357), которая, начинаясь от шиловидного отростка луча, прикрепляется к ладьевидной кости;

2) *боковую внутреннюю связку, ligamentum collaterale carpi ulnare* (рис. 357); связка берет начало на шиловидном отростке локтевой кости, направляется вниз и прикрепляется к трехгранной кости;

3) *широкую луче-запястную ладонную связ-*

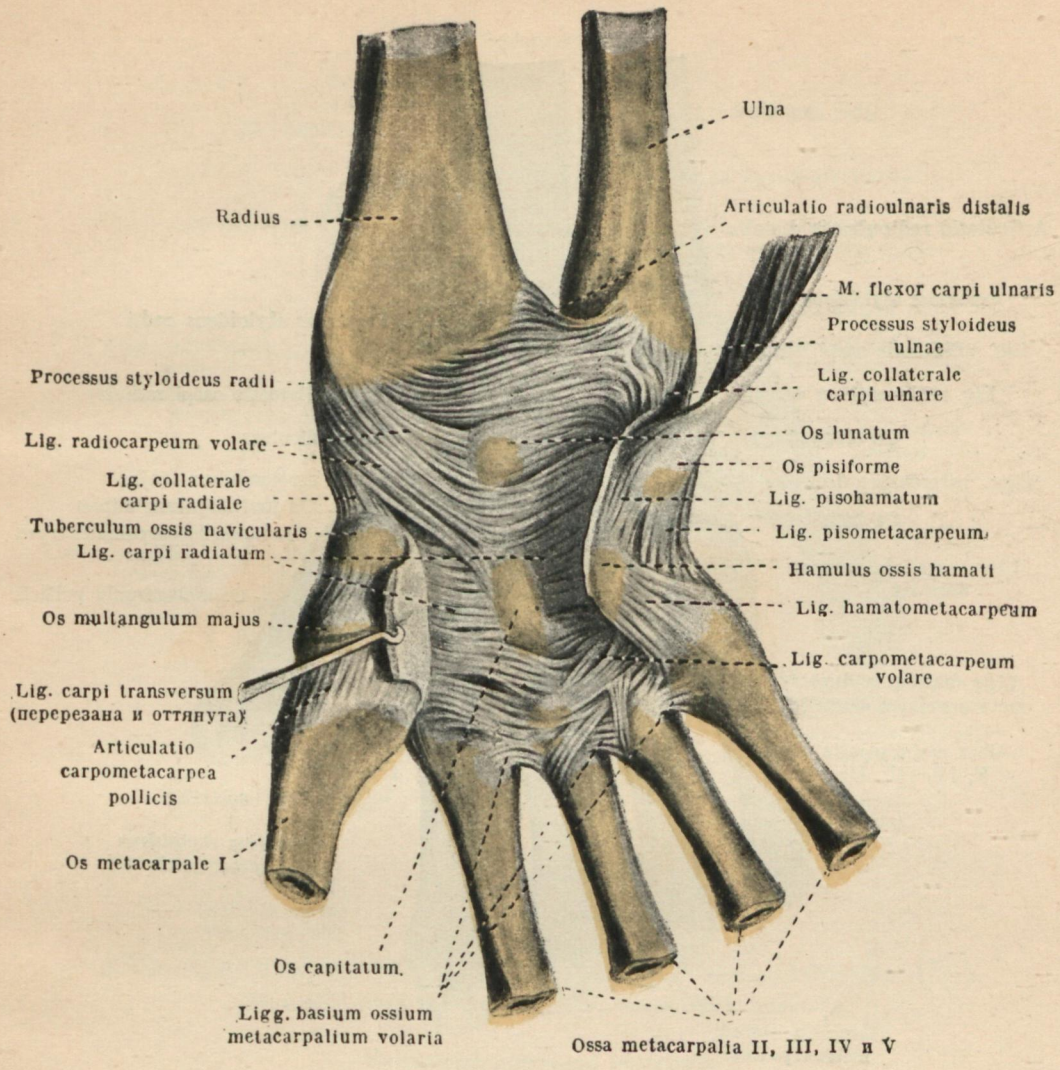

357. Связки правой кисти, ладонная поверхность ($^1/_1$).

[Поперечная связка кисти, lig. carpi transversum, удалена.]

ку, *ligamentum radiocarpeum volare* (рис. 356, 357); эта связка начинается от шиловидного отростка лучевой кости и смежной с ним части с ладонной стороны и прикрепляется отдельными пучками к ладьеобразной, полулунной, трехгранной и головчатой костям;

4) *тыльную луче-запястную связку, ligamentum radiocarpeum dorsale* (рис. 358), которая идет от дорзального края луча к первому ряду костей запястья.

Полость луче-запястного сустава обычно изолирована; иногда она сообщается с полостью луче-локтевого и межзапястного суставов.

Луче-запястное сочленение является по форме эллипсоидным суставом, articulatio ellipsoidea.

Межзапястный сустав

В *межзапястном суставе, articulatio intercarpea* (рис. 359, 360), подвижно соединяются между собой дистальные поверхности костей первого ряда с проксимальными поверхностями костей второго ряда. В этом суставе различают:

1) *внутренние межкостные связки, ligamenta intercarpea interossea* (рис. 360), соеди-

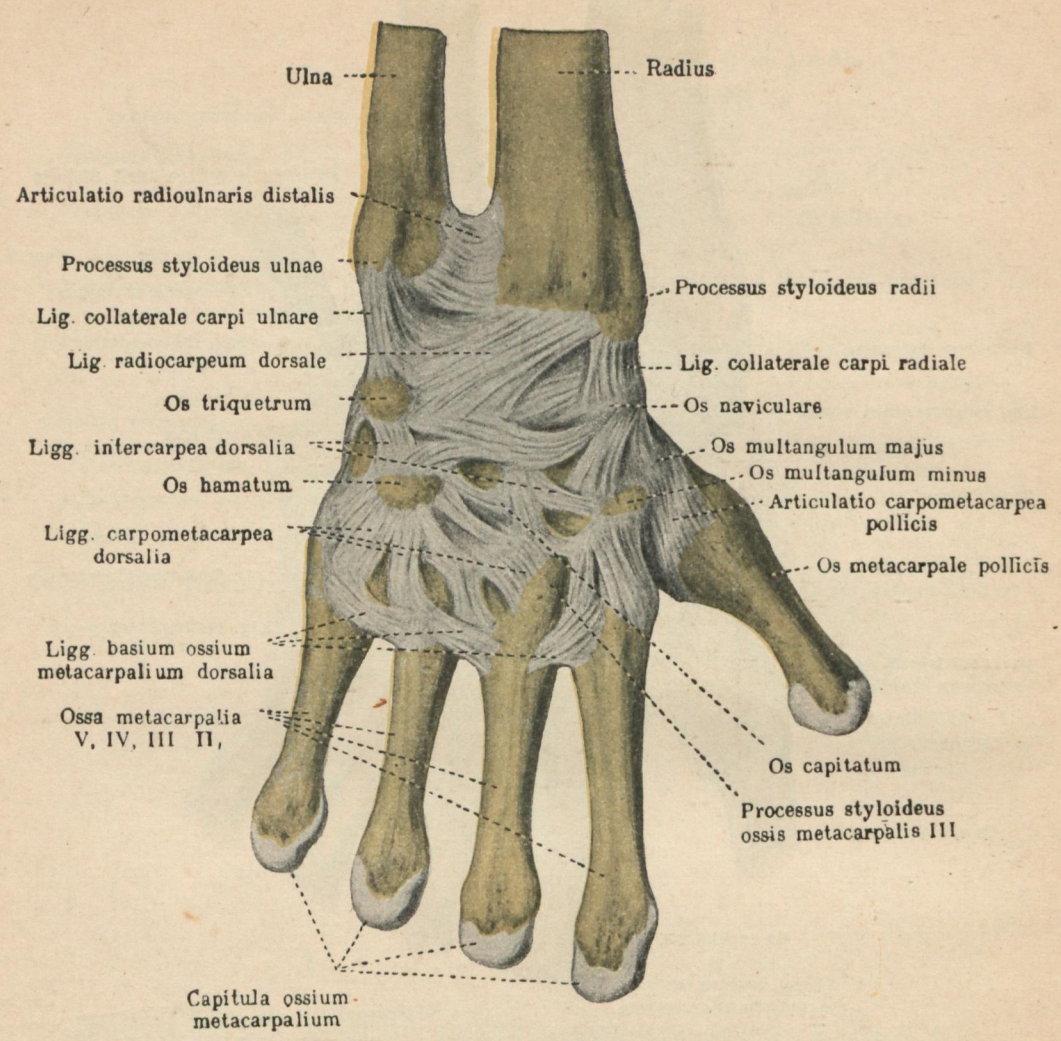

358. Связки правой кисти, тыльная поверхность (1/1).

няющие в глубине сустава кости запястья, и 2) наружные: с ладонной стороны, — *ладонные межзапястные связки, ligamenta intercarpea volaria,* из последних те, которые идут в стороны от головчатой кости, объединяют в одну под названием *лучистой запястной связки, ligamentum carpi radiatum* (рис. 358); с дорзальной стороны межзапястного сустава располагаются в большом количестве *тыльные межзапястные связки, ligamenta intercarpea dorsalia* (рис. 358).

Межзапястный сустав — arthrodia, имеет форму двойного шаровидного сустава.

Сустав гороховидной кости

Гороховидная кость, залегая на ладонной стороне трехгранной кости, образует с последней отдельный (нередко сообщающийся с луче-запястным сочленением) *сустав гороховидной кости, articulatio ossis pisiformis.*

Суставная сумка, capsula articularis, окружающая суставные поверхности обеих костей, утолщена двумя связками, идущими от гороховидной кости: 1) *гороховидно-крючковидной связкой, ligamentum pisohamatum,* которая прикрепляется к крючку крючковидной кости, и 2) *гороховидно-пястной связкой, ligamentum pisometacarpeum,* направляющейся к основаниям от третьей до пятой пястных костей (рис. 356).

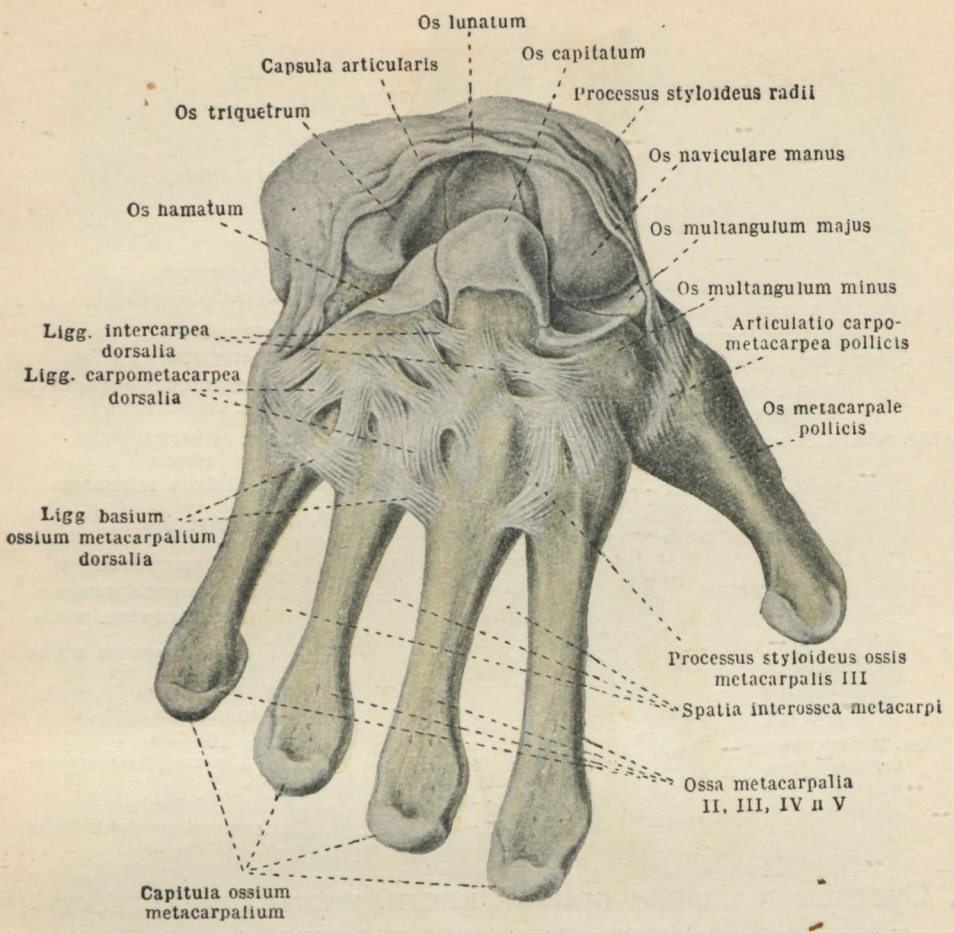

359. Связки правой кисти, тыльная поверхность ($^1/_1$).

[Межзапястный сустав, articulatio intercarpea, вскрыт.]

Запястно-пястные суставы

Запястно-пястные суставы, articulationes carpometacarpeae (рис. 357 — 367), образуются подвижными соединениями дистальных сочленовных поверхностей костей второго ряда запястья с суставными поверхностями оснований пястных костей. Здесь имеются два изолированных сустава.

В один из них, бóльший, включены основания II—V пястных костей (дистально) и os hamatum, os capitatum, os multangulum minus и частично os multangulum majus (проксимально). Другой, меньший, образован основанием первой пястной кости (дистально) и os multangulum majus (проксимально).

Полость сустава II—V пястных костей разделяется иногда межкостной связкой на две изолированных полости, в одной из которых включены II и III пястные кости, а в другой—IV и V. Проксимально articulatio carpometacarpea сообщается иногда с articulatio intercarpea.

Межпястные суставы

Запястно-пястное сочленение I пястной кости изолировано и не сообщается с полостями соседних суставов.

Укрепляющий аппарат в виде связок располагается на ладонной и тыльной поверхностях под названием *ладонных запястно-пястных связок, ligamenta carpometacarpea volaria*, и *тыльных запястно-пястных, ligamenta carpometacarpea dorsalia.* Одну из этих связок, идущую от крючка крючковидной кости к основанию V пястной кости, выделяют под названием *крючковидно-пястной связки, ligamentum hamatometacarpeum.* Кроме того, в укреплении этого сустава имеет значение упомянутая выше ligamentum pisometacarpeum.

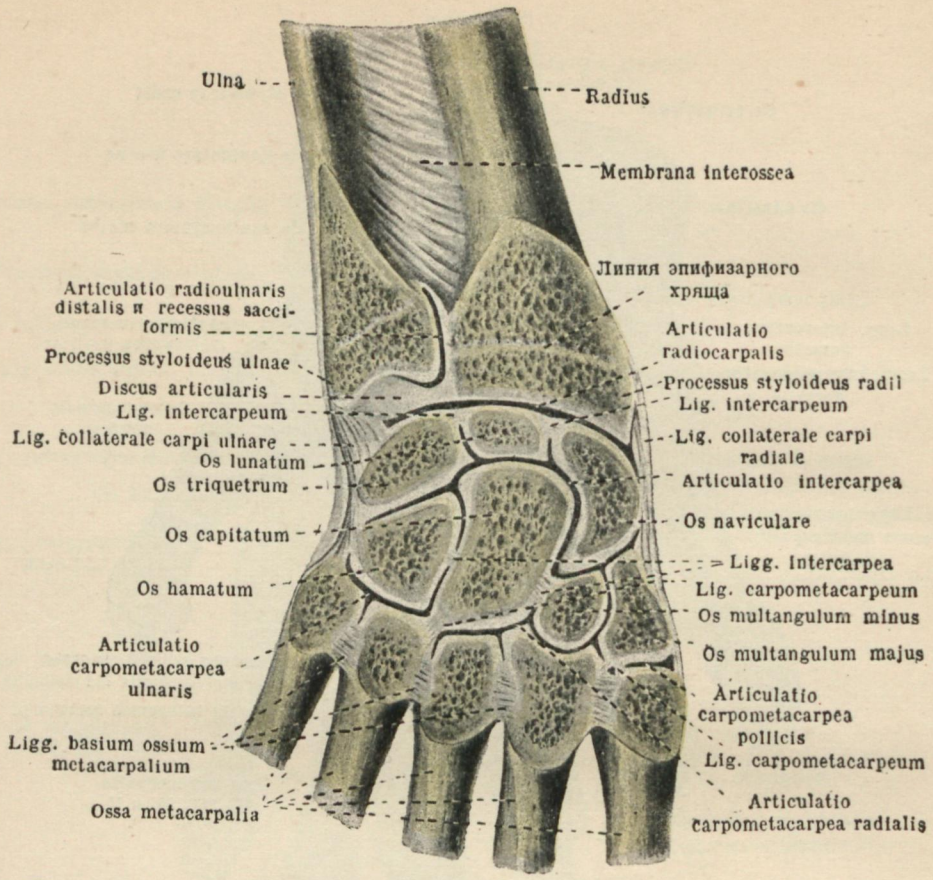

360. Суставы и связки правой кисти, тыльная поверхность (1/1).

[Разрез, параллельный тылу кисти.]

Дистально полость запястно-пястного сустава продолжается в щели между основаниями двух смежных пястных костей. Таких щелей имеется три: между основаниями II и III, III и IV, IV и V пястных костей. Они описываются как межпястные суставы, *articulationes intermetacarpeae* (рис. 359, 360). Дистально они замыкаются связками, *ligamenta basium* (ossium metacarpalium) *interossea*, которые натянуты между боковыми поверхностями оснований II—V пястных костей. Иногда они отделены межкостной связкой от articulatio carpometacarpea II—V плюсневых костей.

Articulationes intermetacarpea укреплены короткими четырьмя тыльными и тремя ладонными связками оснований, *ligamenta basium* (ossium metacarpalium) *dorsalia* et *volaria*, которые здесь соединяют в поперечном направлении пястные кости, за исключением I и II с ладонной стороны, где связка отсутствует.

Пястно-запястное сочленение I пальца относят к группе седловидных суставов, articulatio sellaris; остальные пястно-запястные и межпястные сочленения относят к малоподвижным суставам, amphiarthrosis.

Пястно-фаланговые суставы

Пястно-фаланговые суставы, articulationes metacarpophalangeae (рис. 364, 365), — подвижные соединения головок пястных костей с основаниями первых фаланг. Суставные сумки этих сочленений укрепляются *боковыми связками, ligamenta collateralia*, и *прибавочными связками, ligamenta accessoria volaria*. Первые из них идут от боковых поверхностей головок пястных костей к ладонным поверхностям оснований фаланг. Вторые, начинаясь там же, косо идут на ладонную поверхность фаланг, где перекрещиваются со своей парой. Головки пястных костей от II до V соединяются поперечно идущими пястными связками. Они натянуты между боковыми поверхностями головок с ладонной поверхности—*связки головок, ligamenta capitulorum* (ossium metacarpalium) *transversa*.

В пястно-фаланговом сочленении сустав первой пястной кости — ginglymus; остальные четыре — шаровидные, arthrodia.

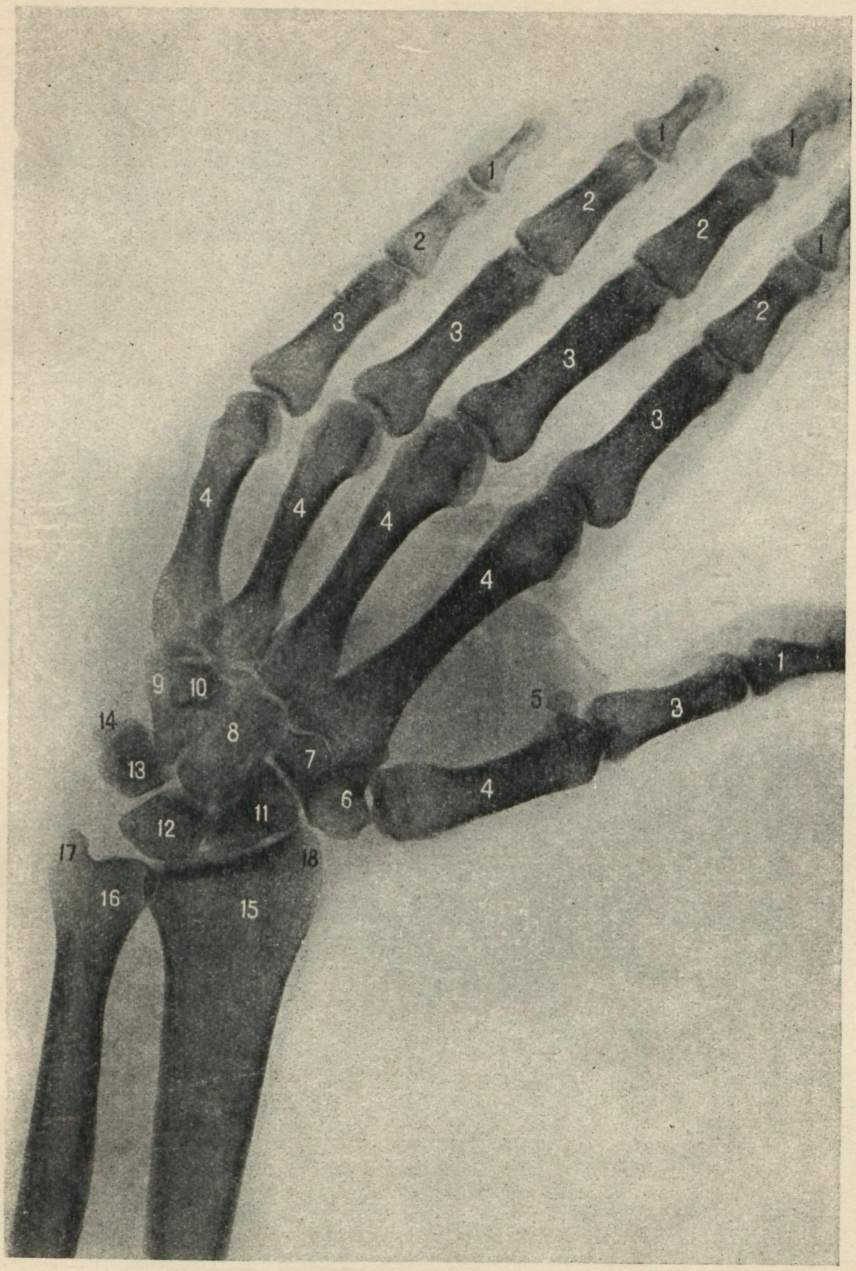

361. Левая кисть взрослого в состоянии приведения

(рентгеновский снимок).

1 — ногтевые фаланги
2 — средние фаланги
3 — основные фаланги
4 — пястные кости
5 — сесамовидная косточка
6 — os multangulum majus
7 — os multangulum minus
8 — os capitatum
9 — os hamatum
10 — hamulus ossis hamati
11 — os naviculare
12 — os lunatum
13 — os triquetrum
14 — os pisiforme
15 — radius
16 — ulna
17 — processus styloideus ulnae
18 — processus styloideus radii

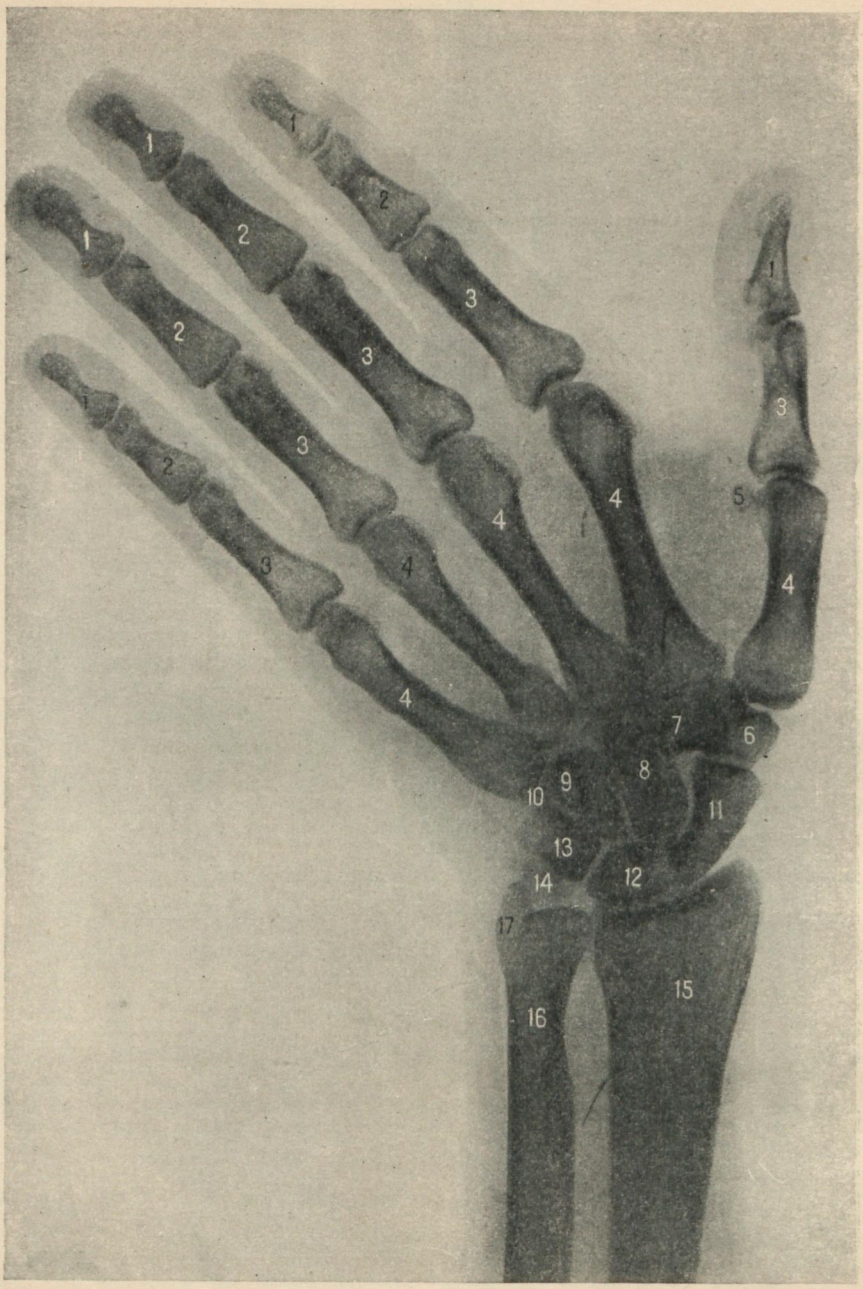

362. Левая кисть взрослого в состоянии отведения
(рентгеновский снимок).

1 — ногтевые фаланги
2 — средние фаланги
3 — основные фаланги
4 — пястные кости
5 — сесамовидная косточка
6 — os multangulum majus
7 — os multangulum minus
8 — os capitatum
9 — hamulus ossis hamati
10 — os hamatum
11 — os naviculare
12 — os lunatum
13 — os triquetrum
14 — os pisiforme
15 — radius
16 — ulna
17 — processus styloideus ulnae

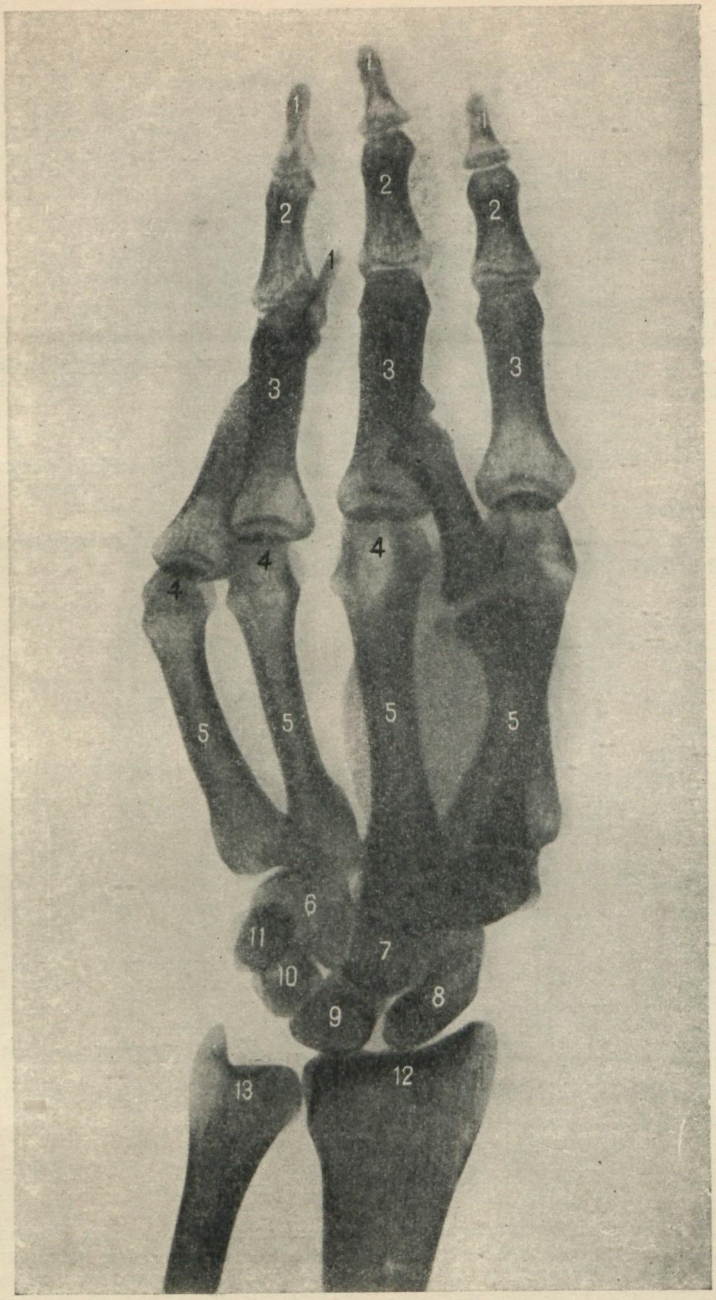

363. Кисть взрослого с приведенными первым и пятым пальцами

(рентгеновский снимок).

1 — ногтевые фаланги
2 — средние фаланги
3 — основные фаланги
4 — головки III, IV, V пястных костей
5 — ossa metacarpalia
6 — os hamatum
7 — os capitatum
8 — os naviculare
9 — os lunatum
10 — os triquetrum
11 — os pisiforme
12 — epiphysis radii
13 — epiphysis ulnae

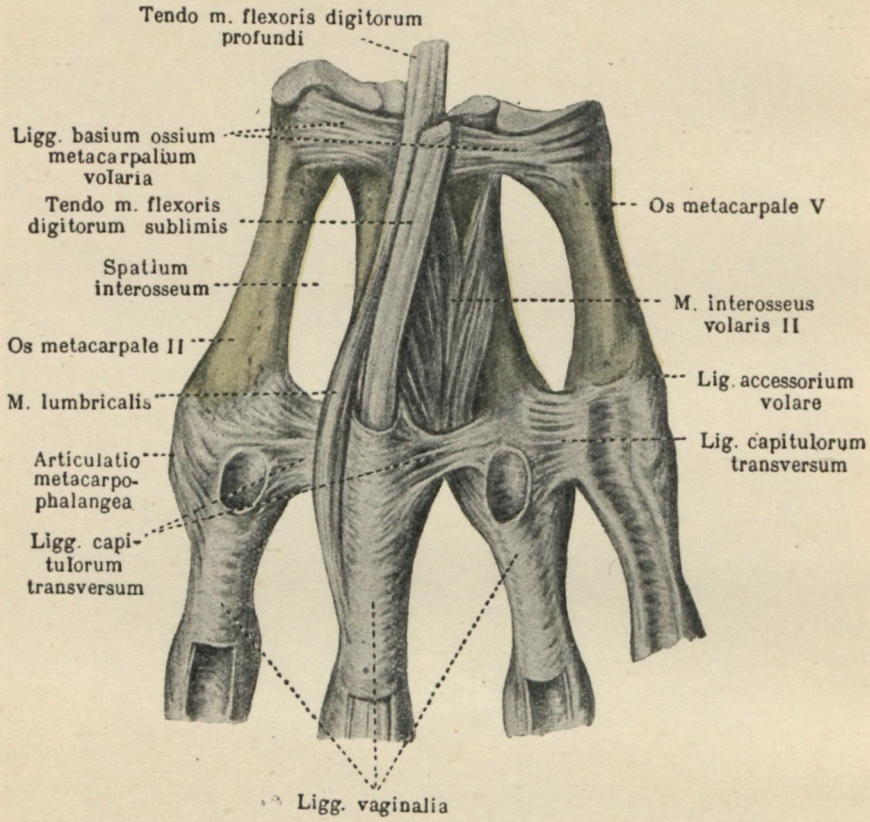

364. Связки между пястными костями и первыми фалангами правой кисти, ладонная поверхность (1/1).

Суставы пальцев

Суставы пальцев, articulationes digitorum (рис. 364, 365), образуются на месте сочленения фаланг. Суставы располагаются между блоком проксимальной фаланги и основанием дистальной. Таких суставов 9: на первом пальце один и на остальных по два. По бокам суставной сумки имеются с обеих сторон *боковые связки, ligamenta collateralia,* каждая из которых идет от боковой поверхности блока к ладонной поверхности основания соседней фаланги.

Сочленения пальцев относят по форме к группе блоковидных суставов, ginglymus.

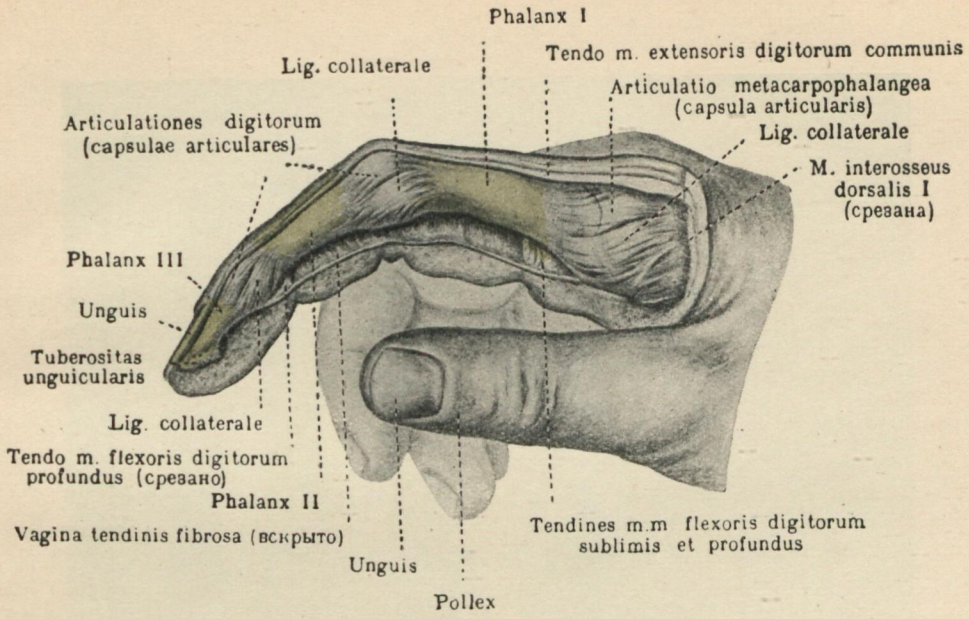

365. Связки второго пальца правой кисти, лучевая поверхность (1/1).

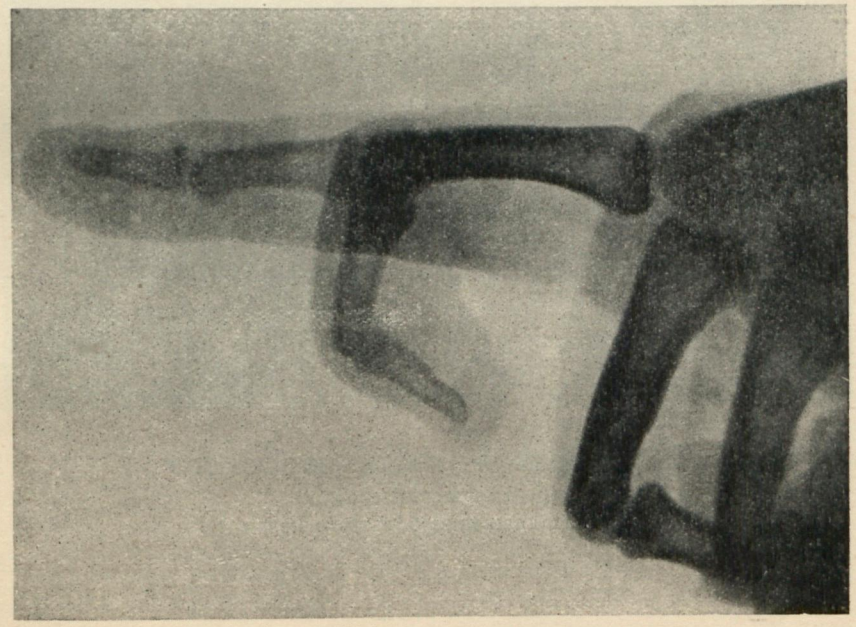

366. Разгибание и сгибание указательного пальца (рентгеновский снимок).

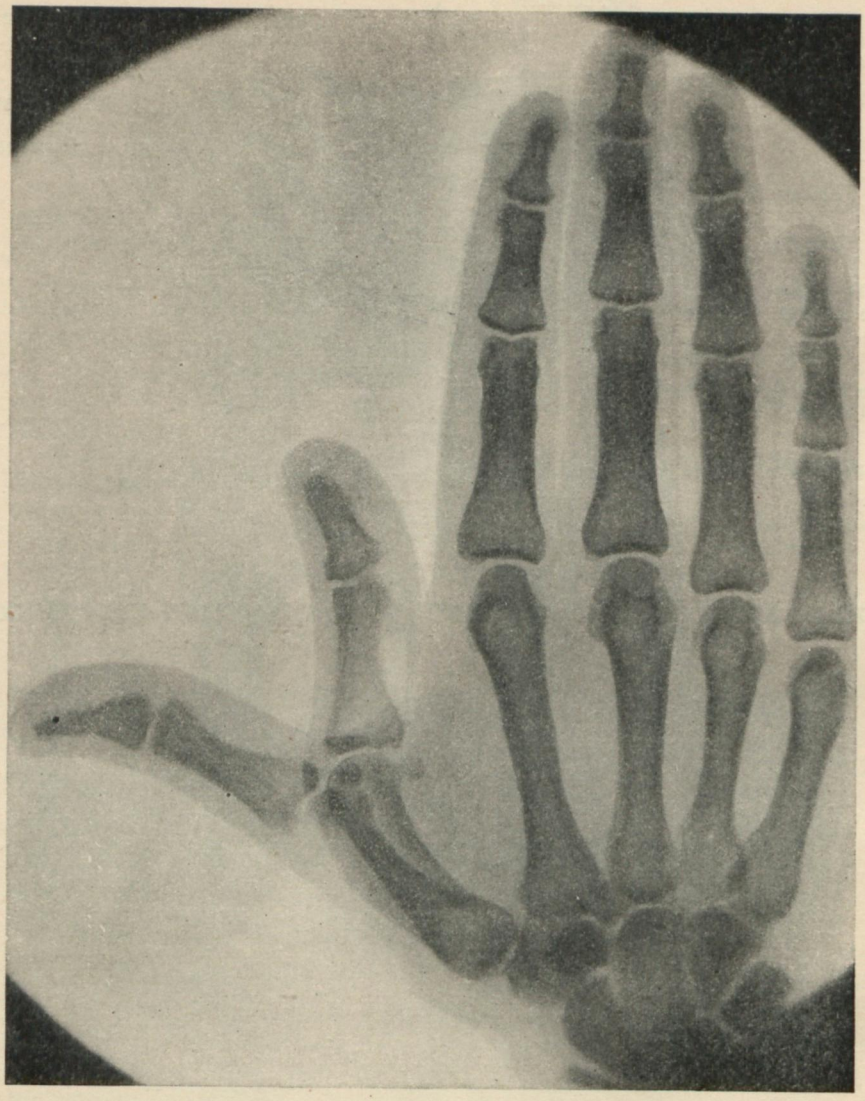

367. Правая кисть взрослого
(рентгеновский снимок).
[Размах движений большого пальца.]